RIVISTA EUROPEA DI
IMPLANTOLOGIA

EUROPEAN JOURNAL OF IMPLANTOLOGY
REVUE EUROPEENNE D'IMPLANTOLOGIE

Organo ufficiale dell'Accademia Europea Dentisti Implantologi
della Accademia Italiana Degli Impianti
e dell'International Research Committee of Oral Implantology I. R. C. O. I.

3 1981 LUGLIO AGOSTO SETTEMBRE
ANNO XVI

DIREZIONE - REDAZIONE - PUBBLICITÀ
20122 Milano - Piazza Bertarelli, 4 - TEL. 879298
SPEDIZIONE ABB. POSTALE GR. IV (70%) - DA MILANO FERROVIA

LES NOUVELLES LAMES POUR IMPLANTOLOGIE ORALE

Dott. Giuseppe Foscarini

Les lames pour implantations endosseuses, même si elles se différencient par des particularités techniques qui les rendent plus ou moins appréciables, sont basées sur des principes qui sont généralement le mêmes. Seules, mes lames a clé qui sont le fruit de nombreuses années de pratique dans le domaine de l'implantation, sont basées sur des considérations et des principes nettement différents.

Un des principes sur lequel est basé l'implantation orale des lames normales est celui de donner à ces dernières la plus grande extensione possible selon le cas particulier, dans le but de répartir au maximum la force masticatoire. Ce principe est né aux débuts de l'implantologie à lames quand on méconnaissait les réelles caractéristiques de l'os et l'on disait que les lames étaient enfoncées comme dans du bois. Il est nécessaire de préciser qu'il y a une grande différence entre l'os mort pris d'un squelette et l'os vivant dans son siège. L'os mort sur lequel ont été faits les premiers essais a des analogies avec le bois, mais on ne peut pas soutenir qu'il y ait une ressemblance entre l'os vivant, en particulier celui des maxillaires, et le bois. Le bois est en effet constitué de fibres solides, stables, capables de supporter des tractions et des charges considérables, tandis que l'os vivant doit être considéré comme un colloide riche de sels minéraux qui lui donnent une apparente dureté et solidité, mais qui est en continu changement métabolique sous le contrôle de divers facteurs ormonaux et vitaminiques, raison pour laquelle il faut s'y fier modéremment.

Malgré tout, le principe de la plus grande extension des lames existe toujours en raison de son adhésion complète aux concepts de la technique du bâtiment. Plus les fondations seront vastes, plus l'édifice sera stable. Ceci est valable sur le terrain mais pas tout à fait quand il s'agit de l'os vivant: en effet, suite au trauma reçu durant l'opération d'implantation, on peut noter l'apparition de tissus moux périmplantaires, provenant des cellules connectives reticoloendotéliales et osseuses, qui réacquièrent les caractéristiques des cellules jeunes, tandis que l'on y trouve également des globules blancs et rouges sortis des vaisseaux, des vaisseaux nouvellement formés et des ferments protéo-glyco et lipo-litiques. Nous faisons en somme des implantations sur un tissu osseux qui sur le moment est dur mais qui peu après ne le sera plus.

Dans l'évolution tardive ces tissus deviennent le plus souvent des connectifs élastiques denses et rarement vraiment osseux. Telest le comportement réel du tissu sur lequel nous devons compter. En outre, le comportement naturel de l'os des maxillaires supé-

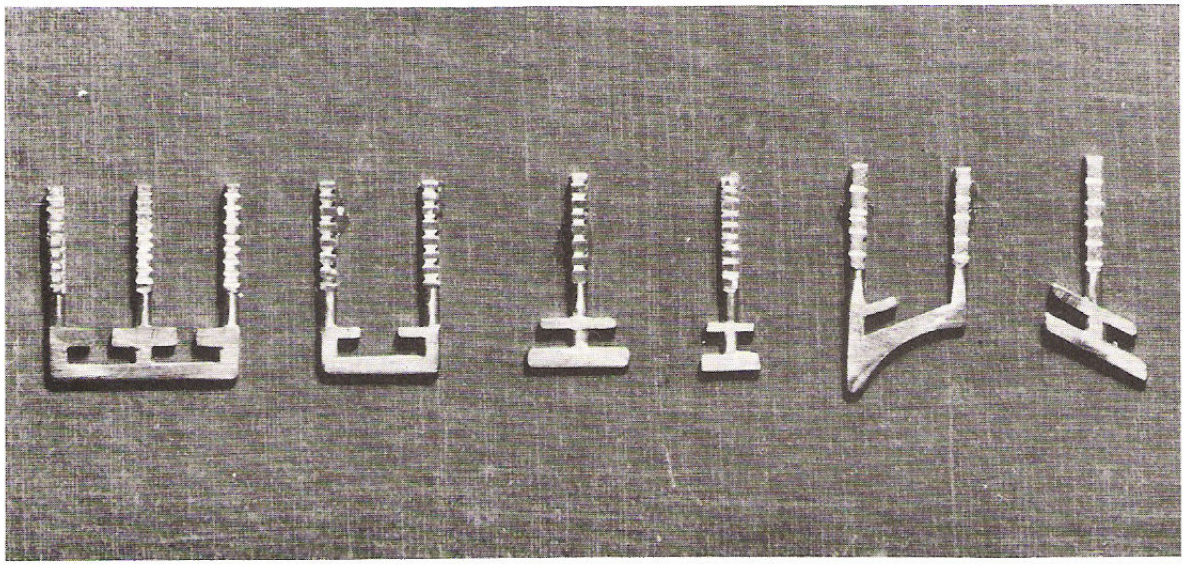

Fig. 1

Une série des lames basées sur le principe de la plus petite extension, ce qui réduit le trauma de l'opération

Una serie di lame basate sul principio della minima estensione, il che riduce il trauma dell'intervento

rieurs et inférieurs tend spontanément à l'atrophie dans les zones édentules comme il est facile de l'observer par simple inspection.

Mais comme il avait été dit que la force masticatoire exercée sur l'instrument implanté stimulait l'os à la régénération et que nous aurions donc dû observer une inversion de la tendance naturelle à l'atrophie, j'ai contrôlé attentivement cette donnée sur des centaines d'implantations exécutées sur plusieurs années. Le résultat de la recherche est que les tissus enlevés au cours de l'exécution de l'implantation se régénèrent sans hypertrophie et au contraire avec une hypotrophie finale souvent reconnaissable macroscopiquement comme un avallement des tissus dans le siège de l'implantation. Une autre considération à faire est que la présence de l'instrument métallique qui se trouve à l'intérieur de l'os, loin d'être un facteurpositif est au contraire négatif pour la régénération des tissus. Il suffit en effet d'observer l'augmentation du temps de guérison de l'entaille opératoire dans laquelle il y a un implant. Si l'on ôte l'implant, la blessure se referme dans un temps bien plus rapide et d'une manière plus parfaite. Puisque l'on utilise des matériaux chimiquement bien tolérés par l'organisme humain, le stimulant négatif est de nature physique. Mais habituellement l'entaille arrivera à se refermer autour de l'instrument implanté même si le temps nécessaire doit être prudemment calculé sur les deux ans. Evidemment il arrive que parfois cela se vérifie avant, car la capacité de guérison diffère selon les individus. L'hypothèse que la force masticatoire stimule l'os à la régénération est née probablement à cause d'une analogie supposée entre l'implantologie orale et l'orthopédie. En orthopédie cela est vrai dans le cas de ressoudement de fracture, mais il s'agit de moignous osseux que l'on rapproche et la réduction de la fracture doit être bonne et la force appropriée pendant que le tout se déroule dans des conditions d'asepsie. Dans l'implantologie orale on rapproche au contraire l'os et le métal avec des forces transmises de manière tout à fait innaturelle et dans un milieu non aseptique.

Quelques cas contrôlés d'un exubé-

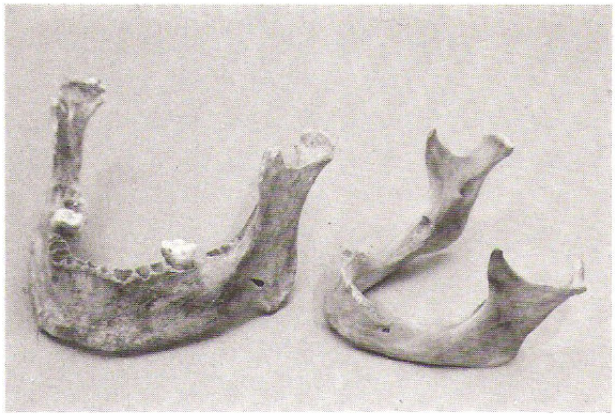

Fig. 2

Le comportement naturel de l'os des maxillaires supérieurs et inferieurs tend spontanément à l'atrophie dans les zones édentules

Il comportamento naturale dell'osso dei mascellari tende spontaneamente all'atrofia nelle zone edentule

rant accroissement des tissus périmplantaires, sont cités dans la littérature mais il ne s'agissait pas d'implantations endosseuses, mais juxtosseuses dans lesquelles l'instrument a agit comme un stimulant irritant donnant origine à un tissu connectif fibreux dense qui a fini par incorporer la grille. Mais même ce fait ne peut être considéré comme se produisant toujours, car la déhiscence des mailles de la grille est un des inconvénients les plus fréquents que l'on puisse observer dans ce genre d'implantations.

Pour en retourner aux lames, on se rendra donc compte que leur grande extension n'est pas un fait positif mais négatif parce que le vrai soutien de la prothèse n'est pas l'implant mais l'os, l'implant agissant comme l'intermédiaire.

Insérer une grosse lame signifie enlever une énorme quantité de mm cubes d'os qui presque certainement ne se reformeront qu'en partie et installer dans l'os un gros stimulant négatif de nature physique. Alors, le nouveau principe à respecter est celui-ci: traumatiser le moins possible l'os en compatibilité avec la stabilité de la prothèse. D'où la conséquence que les lames ne doivent pas être le plus vaste possible, mais au contraire le moins vaste possible. Ceci est un des principes sur lesquels se basent la création et la mise au point de mes lames. Il ne faut pas non plus sous-estimer l'effet rebound qui est proportionnel au trauma infligé. Plus grand est le trauma, plus grandes seront les conséquences désagréables et donc négatives qui pourront se vérifier dans la phase post-opératoire; plus faible sera le trauma, plus faibles seront ces conséquences, si bien que si par hypothèse on arrivait à l'annulation du trauma, celles-ci disparaitraient. Donc, à parité de résultat final, il est préférable de choisir une technique implantaire moins traumatisante par rapport à une plus traumatisante.

Et dans la technique implantaire, il faut également considérer le trauma des tissus mous ce qui amène à parler d'un autre principe sur lequel est basé la technique des habituels implants à lames, c'est-à-dire qu'il est nécessaire de mettre l'os à nu pour faire une implantation à lames. La conséquence en est qu'il faut exécuter une grosse entaille, un décollement gingival et par la suite une suture, tout cela portant à une augmentation du personnel qui participe à l'exécution de l'implantation. Muqueuse et os constituent une unité fortement en corrélation et le trauma de l'un se répercute sur l'autre. Avec mes lames il est possible, avec un minimun de majeure habileté d'exécuter le même implant sans mettre l'os à nu, éliminant ainsi la phase de vaste décollement qui peut être limité à 2 mm de çà et del à le long de la petite entaille longitudinale exécutée.

Pour sortir du vague et pouvoir mesurer la quantité de trauma que l'on inflige aux tissus avec les différentes techniques implantaires, j'ai mis au point une méthode objective de mesure qui ne prétend pas être parfaite mais qui donne des résultats qui sont à considérer.

Le trauma infligé à l'os pendant l'opération d'implantation est directement proportionnel aux mm cubes d'os enlevés, aux mm carrés des superficies osseuses internes traumatisées

par l'entaille, et aux mm linéaires de longueur du bord de l'entaille osseuse où l'on peut se vérifier des pertes d'os d'autant plus facilement que l'entaille est plus grande. Pour certains types d'implants particuliers qui sont exécutés sans une préparation préventive du logement osseux qui les recevra, c'est l'instrument implantaire lui-même qui en pénétrant dans l'os déplace de son siège un volume d'os ègal à celui de l'instrument même, mais ajoutant de plus un damage périmplantaire de compression car l'os qui n'a pas été enlevé se trouve comprimé contre l'autre os sain qui lui est proche.

Le trauma infligé aux parties molles est mesuré par la longueur en mm linéaires de l'entaille gingivale, et par les mm carrés de superfices gingivales décollèes.

Il y a en outre un coefficient de difficulté des implantations qui tient compte du nombre d'interventions nécessaires pour obtenir un seul pilier. L'exécution de certains implants exige parfois deux ou trois différentes interventions au cours d'une même séance. Dans ces-cas-là, le trauma total correspond au trauma donné par chacune des interventions.

Le tableau comparatif des trauma implantaires provoqueés par les différentes techniques et instruments mis au point par leurs auteurs, est très intéressant, mais je me bornerai à une comparaison entre mes lames et celles normalement utilisées.

Supposons qu'il y ait suffisamment d'os pour l'implantation d'une lame normale monoplace. La lame qui dans ce cas pourra être implantée sera celle qui a les dimensions de 13 mm de largeur sur 14 mm de profondeur enfoncée jusqu'au col et qui n'est pas néanmoins la plus vaste des monoplaces. Les dimensions de la cavité osseuse devront être les suivantes: 14 mm de largeur (un peu de jeu est nécessaire) sur 14 mm de pronfondeur, sur 1,5 mm d'épaisseur. Le volume d'os enlevé est donc de: 14 x 14 x 1,5 = 294 mm cubes. La superficie osseuse interne traumatisée de cette cavité correspondra à 455 mm carrés tandis que le périmètre de cette cavité correspondant au bord osseux taillé sera de 31 mm. Puis il y a le trauma des parties molles: longueur des trois entailles gingivales: une longitudinale de 20 mm environ et deux transversales au début et à la fin de celle-ci de 12 mm environ, pour un total de 44 mm. Décollement gingival de 20 mm x 12 = 240 mm carrés des deux côtés.

Dans le même siège on aurait pu utiliser avec une égale validité une lame à clé de 7 mm de largeur sur 14 mm de profondeur. Les dimensions de la cavité osseuse auraient donc été de 8 mm de largeur (à cause du jeu) sur 14 mm de profondeur, sur 1,5 mm d'épaisseur et le volume d'os enlevé de 8 x 14x 1,5 = 168 mm cubes. la superficie osseuse interne traumatisée de la cavité correspondrait à 278 mm carrés tandis que le périmètre correspondant au bord osseux taillé serait de 19 mm.

En ce qui concerne le trauma des parties molles nous aurions: entaille longitudinale de 10 mm de long aucune entaille transversale. Décollement gingival de 2 mm de chaque côté le long de l'entaille égal à 40 mm carrés.

Sur un seul implant on évite donc ainsi le trauma correspondant à:

— 126 mm cubes d'os en moins,
— 177 mm carrés de superficies osseuses internes qui ne sont pas traumatisées,
— une entaille osseuse plus courte de 12 mm,
— une entaille gingivale plus courte de 34 mm.
De plus, on évite également:
— le trauma de 200 mm carrés en ce qui concerne le décollement gingival.

Si l'on tient compte du fait que l'on fait parfois plusieurs implantations dans une seule bouche, le trauma épargné se trouve multiplié par autant de fois, si bien que dans le cas d'importantes reconstructions orales on peut même épargner jusqu'à 1000 mm cubes d'os. En outre, mes lames ont des particularités techniques. Dans le cas par exemple, de la comparation faite ci-dessus, on peut noter qu'avec mes lames l'épaule de l'instrument est à 9 mm de profondeur tandis qu'elle est a 3 mm de profondeur dans l'autre cas. Ma lame se trouve sinsi à l'abri des déhiscences éventuelles de l'épaule, même dans le cas où il y aurait réabsorption du bord osseux. Une autre particularité est la possibilité de torsion à clé qui consent à ma lame de s'élargir dans le sens de l'épaisseur de manière à pouvoir régler le frottement qu'elle exerce contre les parois de la cavité osseuse qui la contient.

Pour l'introduction dans le siège on n'utilise pas un marteau mais un percusseur à contrecoup. Il faut également remarquer que bien que ma lame soit bien plus petite, la quantité de charge par unité de superficie sur la tranche est exactement égale à celle des lames traditionnelles puisque sur ces dernières la tranche est à traits interrompue tandis qu'avec la mienne elle est à trait continu.

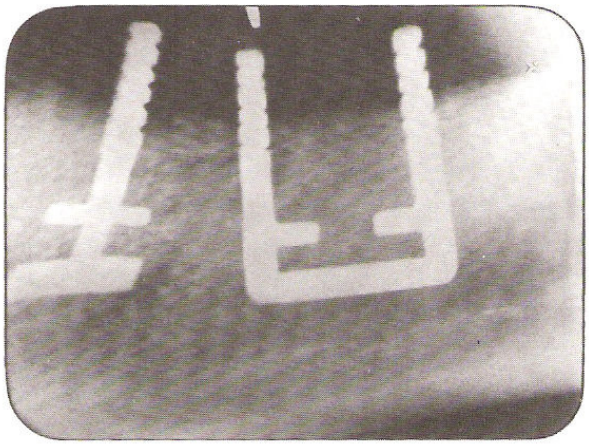

Fig. 3

Intervention à peine terminée. Radiographie: la déhiscence tardive de l'épaule de mes lames est pratiquement impossible

Intervento appena terminato. La radiografia dimostra come la deiscenza tardiva del dorso delle lame sia praticamente impossibile

Une des règles implantaires à suivre avec scrupule est celle de faire des logis implantaires endosseux qui soient dans leur forme exactement correspondant à la forme de l'instrument qu'ils doivent contenir. D'où la nécessité d'une parfaite habileté manuelle jointe à une étroite corrélation entre fraise et instrument à implanter. Les fraises ossivores montées sur un turbotrépan doivent être manoeuvrées avec habileté car elles sont très ossivores. Il

est donc facile d'obtenir des cavités osseuses déchiquetées. En outre il y a des zones de la bouche où les tissus moux proches risquent d'être pris dans le tourbillon du trépan pouvant provoquer des conséquences désagréables. D'autre part, les fraises ossivores des trépans normaux sont trop épaisses et produisent des cavités osseuses larges. Les fraises diamantées utilisées dans ce but, bien qu'elles donnent des cavités parfaites ne sont pas toujours suffisamment longues et surtout elles échauffent beaucoup trop l'os ce qui est toujours absolument à éviter. Mes fraises sont nées pour ces raisons et n'ont rien de particulier à part le fait qu'elles rejoignent le but préfixé: celui de pouvoir être utilisées sur un trépan normal et d'obtenir des cavités osseuses nettes des dimensions voulues.

Il s'agit de fraises en acier trempé, longues, cylindriques de 1,4 mm de diamètre, avec une pointe à pyramide

S1 P1 L1	S1 P1 L2	S1 P1 L3	S1 P2 L1	S1 P2 L2	S1 P2 L3	S1 P3 L1	S1 P3 L2	S1 P3 L3
S2 P2 L2	S2 P2 L1	S2 P2 L3	S2 P1 L1	S2 P1 L2	S2 P1 L3	S2 P3 L1	S2 P3 L2	S2 P3 L3
S3 P3 L3	S3 P3 L1	S3 P3 L2	S3 P1 L1	S3 P1 L2	S3 P1 L3	S3 P2 L1	S3 P2 L2	S3 P2 L3

Fig. 4

Tableau indiquant les différentes conditions possibles des crêtes alvéolaires, édentules de vieille date.
S indique l'épaisseur,
P la profondeur
L la longueur de la crête osseuse et 1, 2, 3 respectivemen les conditions de petit - moyenne - grande dimension pour chacune d'elles. Nous avons ainsi dans chaque cas une des conditions possibles que l'on peut observer dans la pratique. En observant ce tableau il résulte clairement que tous les cas d'édentulia ne peuvent être résolus à l'aide des lames.

Tabella delle diverse condizioni possibili delle creste alveolari, edentule da vecchia data.
S indica lo spessore,
P la profondità
L la lunghezza della cresta ossea, e 1, 2, 3 rispettivamente le condizioni di piccola - media - grande dimensione per ognuna di esse. Abbiamo così in ciascun caso una delle condizioni possibili che si possono riscontrare nella pratica. Osservando questa tabella, risulta chiaro che non tutti i casi di edentulia possono essere risolti con impianti a lama.

triangulaire. Elles sont aptes à la perforation de l'os qui se fait en un premier temps avec une série de trous l'un à côté de l'autre. Cela facilite le second temps qui est celui de transformer la série de trous en une cavité à l'aide d'une fraise semblable à la précédente, mais sur laquelle a été suprimée la pointe de la pyramide triangulaire, ce qui lui donne le pouvoir de tailler transversalement. Dans les maxillaires supérieurs où l'os est plus tendre, la fraise à pyramide suffit à préparer le logis. Dans les maxillaires inférieurs au contraire, la dureté de l'os nécessite quelquefois l'usage de fraises osseuses normales à turbo-trépan qui du reste peuvent être également utilisées pour l'implantation de mes lames.

En ce qui concerne les lames à clé, j'ai mis au point une petite série de lames de types différents, toutes de 22 mm de haut, avec le post d'une épaisseur mm 2 x 2, mais avec un col cylindrique. Les posts peuvent être raccourcis selon les nécessités sans que la lame perde ses caractéristiques.

La première lame ou T étroit est monoplace, et est utilisée quand il y a suffisamment d'os en profondeur. Sa largeur est de 7 mm.

La seconde lame ou T large est elle aussi monoplace et est utilisée quand il y a suffisamment d'os dans le sens horizontal et peu en profondeur. Sa largeur est de 12 mm.

La troisième lame à U biplace est utilisée à la place de deux implants voisins et est valable aussi bien pour la profondeur que pour l'extension. Sa largeur est de 14 mm avec posts terminals distants de 10 mm l'un de l'autre.

La quatrième lame, triplace à M est utilisée plus rarement. Elle sert pour l'implantation de toutes les dents postérieures d'un côté, et est valable aussi bien dans la profondeur que dans l'extension. Sa largeur est de 22 mm. avec 2 posts terminals et un central, distants entre eux de 8 mm.

Dans tous les types, l'élargissement en sens horizontal de la lame se fait en tournant sur eux mêmes les posts qui sont porteurs d'une partie horizontale.

Ces lames étant basées sur le principe de la plus petite extension possible et du plus faible trauma possible, ont la partie terminale ou tranche, horizontale, pour faciliter l'exécution de la cavité osseuse qui doit les contenir. En effet, pour faire la cavité à fond horizontal surtout si l'on utilise les traditionnelles fraises pour os, il suffit de rejoindre la profondeur désirée en un point et en maintenant la fraise à la même profondeur procéder en sens horizontal sans courir le risque de pénétrer dans les seins des maxillaires cu dans le canal mandibulaire.

Mais dans le cas où l'os présents une forte inclination sur une brève distance on utilise des lames obliques, une monoplace qui correspond à la T large, et une biplace qui correspond à la U.

Ces lames à clé, comme toutes les autres lames, doivent être considérées comme implants d'appui car l'ancrage de la prothèse repose sur les dents naturelles. Il existe aussi des implants d'ancrage différents de ceux-ci mais en parler serait le sujet d'un autre chapitre.

Dott. Giuseppe Foscarini
V.le dei Mille, 28
Firenze

Le nuove lame per implantologia orale

Dott. Giuseppe Foscarini

Le lame per impianti endossei, anche se si differenziano per particolari tecnici che le rendono più o meno apprezzabili, si basano su principi che sono generalmente gli stessi. Soltanto le mie lame a chiave, frutto di numerosi anni di pratica implantologica, si basano su considerazioni e principi assolutamente diversi.

Uno dei principi sui quali di basa l'impianto orale delle lame normali è quello di dare ad esse la maggior estensione possibile secondo il caso particolare, allo scopo di ripartire al massimo il carico masticatorio. Tale principio è nato agli albori dell'implantologia a lame, quando di disconoscevano le vere caratteristiche dell'osso e si diceva che le lame vi erano affondate come nel legno. È necessario precisare che vi è una grande differenza tra l'osso morto prelevato da uno scheletro e l'osso vivo nella sua sede. L'osso morto sul quale sono stati fatti i primi esperimenti ha delle analogie con il legno, ma non si può sostenere che vi sia una somiglianza tra l'osso vivo, in particolare quello dei mascellari, e il legno. Questo è infatti costituito da fibre solide, stabili, capaci di sopportare trazioni e carichi considerevoli, mentre l'osso vivo va considerato come un colloide ricco di sali minerali che gli conferiscono un'apparente durezza e solidità, ma che è in continuo cambiamento metabolico sotto il controllo di diversi fattori ormonali e vitaminici, ragion per cui bisogna fidarsene con moderazione.

Malgrado tutto, il principio della massima estensione delle lame esiste sempre in ragione della sua completa adesione ai concetti della tecnica della costruzione. Più vaste saranno le fondamenta, più stabile sarà l'edificio. Ciò vale per il terreno, ma non per l'osso vivente: infatti, in seguito al trauma dell'intervento, si può notare la comparsa di tessuti molli perimplantari, provenienti dalle cellule connettive reticolo-endoteliali e ossee, che riac-

quistano le caratteristiche delle cellule giovani, nonché la presenza di globuli bianchi e rossi usciti dai vasi, vasi di neoformazione e fermenti proteo-glico e lipo-litici. Noi insomma facciamo impianti su di un tessuto osseo che al momento è duro, ma che poco dopo non lo sarà più.

Nell'evoluzione tardiva questi tessuti diventano nella maggior parte dei casi dei connettivi elastici densi e di rado veramente ossei. È questo il vero comportamento del tessuto sul quale dobbiamo far conto. Inoltre, il comportamento naturale dell'osso dei mascellari superiori e inferiori tende spontaneamente all'atrofia nelle zone edentule, com'è facile osservare alla semplice ispezione.

Ma poiché era stato detto che il carico masticatorio esercitato sull'impianto stimolava l'osso alla rigenerazione e che avremmo quindi dovuto osservare un'inversione della tendenza naturale all'atrofia, io ho voluto controllare attentamente questo dato sulle centinaia di impianti eseguiti nel corso di diversi anni. Il risultato della ricerca è che i tessuti asportati durante l'esecuzione dell'impianto si rigenerano senza ipertrofia, anzi con una ipotrofia finale spesso riconoscibile macroscopicamente sotto forma di un avvallamento dei tessuti nella sede dell'impianto. Un'altra considerazione da farsi è che la presenza del corpo metallico all'interno dell'osso, lungi dall'essere un fattore positivo, è invece negativo per la rigenerazione dei tessuti. Basti infatti osservare l'aumento del tempo di guarigione della ferita operatoria che accoglie un impianto. Se questo vien tolto, la ferita si rimargina in un tempo assai più breve e in modo più perfetto. Poiché vengono usati materiali chimicamente ben tollerati dall'organismo, lo stimolo negativo è di natura fisica. Ma solitamente l'apertura arriverà a chiudersi attorno all'impianto anche se il tempo necessario va prudentemente calcolato in circa due anni. Ovviamente ciò può verificarsi anche prima, dato che la capacità di guarigione varia secondo gli individui. L'ipotesi che il carico masticatorio stimoli la rigenerazione ossea è nata probabilmente da una supposta analogia tra implantologia orale e ortopedia. In ortopedia ciò si verifica in caso di saldamento di una frattura, ma si tratta si monconi ossei ravvicinati e la riduzione della frattura dev'essere ben fatta e la forza appropriata, mentre il tutto si svolge in condizioni d'asepsi. In implantologia orale invece si raffrontano l'osso e il metallo con forze trasmesse in modo del tutto innaturale e in ambiente non asettico.

Nella letteratura sono citati alcuni casi controllati di accrescimento esuberante dei tessuti perimplantari, ma non si trattava di impianti endossei, bensì iuxtaossei, nei quali il corpo estraneo ha agito da stimolo irritante dando origine ad un tessuto connettivo fibroso denso che ha finito per incorporare la griglia. Ma anche questo fatto non può essere considerato come abituale, poiché la deiscenza delle maglie della griglia è uno degli inconvenienti più frequenti che si possano osservare in questo tipo di impianti.

Tornando alle lame, ci si renderà dunque conto che la loro grande estensione non è un fatto positivo ma negativo, poiché il vero sostegno della protesi non è l'impianto ma l'osso, agendo l'im-

pianto da intermediario.

Inserire una lama grande significa asportare un'enorme quantità di mm cubi di osso, che quasi certamente non si riformeranno che in parte, e inserire nell'osso un grosso stimolo negativo di natura fisica. Quindi, il nuovo principio da rispettare è questo: traumatizzare l'osso il meno possibile, compatibilmente con la stabilità della protesi. Donde la conseguenza che le lame non devono essere le più grandi possibile, ma al contrario le più piccole. Questo è uno dei principi sui quali si basano l'ideazione e la messa a punto delle mie lame. Non bisogna nemmeno sottovalutare l'effetto rebound che è proporzionale al trauma inflitto. Maggiore è il trauma, più grandi saranno le conseguenze spiacevoli e quindi negative che potranno verificarsi nella fase postoperatoria; minore sarà il trauma, più deboli ne saranno le conseguenze, tanto che se per ipotesi si giungesse all'annullamento del trauma, ne sparirebbero le conseguenze. A parità di risultato finale, è quindi preferibile scegliere una tecnica implantare meno traumatizzante.

E nella tecnica implantare, bisogna altresì considerare il trauma dei tessuti molli, ciò che conduce a parlare di un altro principio sul quale si basa la tecnica dei comuni impianti a lama, vale a dire che è necessario mettere a nudo l'osso per poter eseguire un impianto. Ne consegue che si rende necessario praticare una grossa incisione, uno scollamento gengivale e quindi una sutura, il che comporta un aumento del personale partecipante all'esecuzione dell'intervento. Mucosa e osso costituiscono un'unità in stretta correlazione e il trauma dell'una si ripercuote sull'altro. Usando le mie lame è possibile, con un minimo di maggior abilità, eseguire lo stesso impianto senza scoprire l'osso, eliminando in tal modo la fase di vasto scollamento che può essere limitato a 2 mm da ambo i lati della piccola incisione longitudinale.

Per uscire dal vago e poter calcolare la quantità di trauma inflitto ai tesuti con le diverse tecniche implantari, ho messo a punto un metodo obbiettivo di misurazione che non pretende di essere perfetto, ma che dà dei risultati da prendere in considerazione.

Il trauma inflitto all'osso durante l'intervento implantare è direttamente proporzionale ai mm cubi di osso asportato, ai mm quadrati delle superfici ossee interne traumatizzate dal taglio, e ai mm lineari della lunghezza del bordo del taglio osseo, ove possono verificarsi perdite di osso tanto più facilmente quanto più grande è il taglio. Per certi particolari tipi d'impianto, eseguiti senza una preparazione preventiva dell'alloggiamento osseo destinato a riceverli, è l'impianto stesso che penetrando nell'osso sposta dalla sua sede un volume di osso uguale a quello dell'impianto stesso, ma con in più un danno perimplantare di compressione, poiché l'osso che non è stato asportato si trova compresso contro l'osso sano a lui contiguo.

Il trauma inflitto alle parti molli è misurato dalla lunghezza in mm lineari del taglio gengivale e dai mm quadrati delle superfici gengivali scollate.

Vi è inoltre un coefficiente di difficoltà degli impianti che tiene conto del numero di interventi necessari per ottene-

re un solo pilastro. L'esecuzione di taluni impianti esige a volte due o tre interventi diversi nel corso della stessa seduta. In questi casi, il trauma totale corrisponde all'insieme dei traumi provocati da ciascun intervento.

La tabella comparativa dei traumi implantari provocati dalle diverse tecniche e strumenti messi a punto dai loro autori è molto interessante, ma io mi limiterò ad un confronto tra le mie lame e quelle normalmente impiegate.

Supponiamo di avere osso sufficiente all'impianto di una lama normale ad un moncone. La lama che potrà essere in questo caso impiegata avrà 13 mm di larghezza e 14 mm di profondità, verrà inserita sino al collo e non sarà una delle più grandi ad un solo moncone. Le dimensioni della cavità ossea dovranno essere le seguenti: 14 mm di larghezza (un pò di gioco è necessario), 14 mm di profondità e 1,5 mm di spessore. Il volume di osso asportato sarà dunque di: 14 x 14 x 1,5 = 294 mm cubi. La superficie ossea interna traumatizzata di questa cavità corrisponderà a 455 mm quadri, mentre il perimentro della cavità stessa, corrispondente al bordo osseo fresato, sarà di 31 mm. Vi è poi il trauma dei tessuti molli: lunghezza dei tre tagli gengivali: uno longitudinale di 20 mm circa e due trasversali, all'inizio e alla fine, di circa 12 mm, per un totale di 44 mm. Scollamento gengivale di 20 mm x 12 = 240 mm quadrati ai due lati.

Nella stessa sede si sarebbe potuta impiegare con la stessa validità una lama a chiave di 7 mm di larghezza per 14 mm di profondità. Le dimensioni della breccia ossea sarebbero quindi state di 8 mm di larghezza (dato il gioco) per 14 mm di profondità per 1,5 mm di spessore e il volume di osso asportato 8 x 14 x 1,5 = 168 mm cubi. La superficie ossea interna traumatizzata della cavità corrisponderebbe a 278 mm quadri mentre il perimentro corrispondente al bordo osseo sarebbe di 19 mm.

Per quanto riguarda il trauma delle parti molli avremmo: taglio longitudinale di 10 mm - nessun taglio trasversale. Scollamento gengivale di 2 mm da ciascun lato dell'incisione uguale a 40 mm quadrati.

Su di un solo impianto si evita dunque così il trauma corrispondente a:

— 126 mm cubi di osso in meno,

— 177 mm quadri di superfici ossee interne che non vengono traumatizzate,

— un'incisione ossea più corta di 12 mm,

— un'incisione gengivale più corta di 34 mm.

Si evita inoltre:

— il trauma di 200 mm quadrati in riferimento allo scollamento gengivale.

Se si tiene conto del fatto che a volte si eseguono diversi impianti in una stessa bocca, il trauma risparmiato viene ad essere moltiplicato per altrettante volte, tanto che nel caso di importanti ricostruzioni si può persino risparmiare sino a 1000 mm cubi di osso. Le mie lame, inoltre, presentano delle particolarità tecniche. Nel caso, ad esempio, del confronto fatto più sopra, si può notare che con le mie lame la spalla dell'impianto si trova a 9 mm di profondità, mentre nell'altro caso è a soli 3 mm. La mia lama si trova pertanto al riparo da eventuali deiscenze del dorso, anche nel caso in cui vi fosse un rias-

sorbimento del bordo osseo. Un'altra particolarità è la possibilità di torsione a chiave che consente alla lama di allargarsi nel senso dello spessore in modo da poter regolare la frizione da essa esercitata contro le pareti della cavità ossea che l'accoglie. Per l'introduzione in sede non si adopera un martello, bensì un percussore a contraccolpo. Va altresì notato che, per quanto la mia lama sia assai più piccola, la quantità di carico per unità di superficie del corpo è esattamente uguale a quella delle lame tradizionali, poiché in queste il corpo è a tratti interrotto, mentre nella mia è a tratto continuo.

Una delle regole implantologiche da seguire scrupolosamente è quella di fare degli alloggiamenti endossei, che corrispondano nella forma esattamente a quella dell'impianto che devono accogliere. Donde la necessità di una perfetta abilità manuale unita ad una stretta correlazione tra fresa e impianto. Le frese per osso montate su turbotrapano devono essere manovrate con abilità perché sono molto ossivore ed è pertanto facile ottenere delle cavità frastagliate. Inoltre vi sono delle zone della bocca in cui i tessuti molli viciniori rischiano di essere presi nel turbinio della fresa, potendo provocare conseguenze spiacevoli. D'altra parte, le frese ossivore dei trapani normali sono troppo spesse e producono delle cavità troppo larghe. Le frese diamantate impiegate allo scopo, per quanto creino delle cavità perfette, non sempre sono abbastanza lunghe e soprattutto scaldano troppo l'osso, ciò che va sempre assolutamente evitato. Le mie frese sono nate per questi motivi e non hanno nulla di particolare se non il fatto che raggiungono lo scopo prefisso: quello di poter essere usate su di un trapano normale e di creare delle cavità ossee nette e delle dimensioni volute. Si tratta di frese in acciaio temperato, lunghe, cilindriche, di 1,4 mm di diametro, con punta a piramide triangolare. Sono atte alla perforazione dell'osso che avviene in un primo tempo mediante una serie di fori l'uno accanto all'altro. Ciò facilita il secondo tempo, quello di trasformare la serie di fori in un solco con l'aiuto di una fresa simile alla precedente, ma nella quale è stata eliminata la punta della piramide triangolare, il che le conferisce la capacità di tagliare trasversalmente. Nel mascellare superiore ove l'osso è più tenero, la fresa a piramide è sufficiente a preparare l'alloggiamento. Nella mandibola invece, la durezza dell'osso richiede a volte l'impiego di frese ossivore normali per turbina, che d'altronde possono pure essere adoperate per l'impianto delle mie lame.

Per quel che riguarda le lame a chiave, ne ho messo a punto una piccola serie di tipi diversi, tutti da 22 mm di altezza, con il pilastro di 2x2 mm di spessore, ma con il collo cilindrico. I monconi possono essere accorciati secondo necessità senza che la lama perda le sue caratteristiche.

La prima lama o T stretta è monopilastro e viene impiegata quando l'osso è abbastanza profondo. È lunga 7 mm.

La seconda lama o T larga è anch'essa monopilastro e si adopera quando vi è abbastanza osso in senso orizzontale e poco in profondità. È lunga 12 mm.

La terza lama a U bimoncone si

adopera al posto di due impianti vicini ed è valida sia per la profondità che per l'estensione. È lunga 14 mm con monconi distanti 10 mm l'uno dall'altro.

La quarta lama, a tre monconi a M si utilizza più di rado. Serve per gli impianti distali monolaterali ed è valida sia per la profondità che per l'estensione. È lunga 22 mm con due pilastri terminali e uno centrale, distanziati di 8 mm.

In tutti i tipi, l'ingrandimento in senso orizzontale della lama avviene girando su loro stessi i pilastri che sono portatori di una parte orizzontale.

Essendo tali lame basate sul principio della minima estensione e del minor trauma, hanno la parte terminale, o corpo, orizzontale, onde facilitare l'esecuzione della cavità ossea che deve contenerle. Infatti, per preparare la cavità a fondo orizzontale, specie se si adoperano le frese da osso tradizionali, basta raggiungere in un punto la profondità desiderata e, mantenendo la fresa alla stessa profondità, procedere in senso orizzontale senza correre il rischio di penetrare nel seno mascellare o nel canale mandibolare.

Ma nel caso in cui l'osso presenti una forte inclinazione in una breve distanza si adoperano le lame oblique, una monopilastro che corrisponde alla T larga, e una bipilastro che corrisponde alla U.

Queste lame a chiave, così come tutte le altre, vanno considerate come impianti di appoggio, poiché l'ancoraggio della protesi avviene sui denti naturali. Esistono anche impianti di ancoraggio diversi da questi, ma parlarne sarebbe argomento di un altro capitolo.

Dott. Giuseppe Foscarini

INVITIAMO

tutti i medici dentisti che si dedicano all'implantologia ad inviarci materiale da pubblicare sia sotto forma di articoli veri e propri che come casistica personale. Tutti gli argomenti riguardanti l'implantologia sono interessanti, sia dal punto di vista scientifico che da quello culturale. Anche gli insuccessi hanno la loro grandissima importanza, se non altro per evitare ai colleghi di ripetere gli stessi errori ed apportare alla propria tecnica eventuali correzioni.

RICORDIAMO

che i locali dell'Accademia Italiana Degli Impianti sono a disposizione di chiunque intenda tenere corsi o conferenze su argomenti di odontostomatologia.
Per un'eventuale presa di contatto si prega di telefonare o scrivere alla Segreteria, P.zza Bertarelli, 4 Milano, tel. (02) 879.298.