Poste Italiane SpA - Sped. in Abb. Post.
D.L. 353/2003 (conv. In L. 27/02/2004 n.46)
art. 1 comma 1, DCB Milano Taxe Perçue
ISSN 1827-2452

ELSEVIER

Volume X, N. 1 - Febbraio 2011

ITALIAN ORAL SURGERY

CHIRURGIA ORALE PARODONTALE IMPLANTARE RIABILITAZIONE PROTESICA

ScienceDirect

1

con l'egida di

SICOI
Società Italiana
di Chirurgia Orale
ed Implantologia

SIdCO
Società Italiana
di Chirurgia
Odontostomatologica

SIPMO
Società Italiana
di Patologia
e Medicina Orale

SIOPI
Società Italiana
di Odontostomatologia
Protesica e Implantoprotesica

ELSEVIER

Ricevuto il:
13 novembre 2009
Accettato il:
21 settembre 2010
Disponibile online:
18 novembre 2010

Utilizzo del mucotomo per il rialzo del seno mascellare con approccio crestale: report preliminare

Use of the circular soft-tissue punch in maxillary sinus lifts with a crestal approach: a preliminary report

F. Vannini[a,*], M. Nardone[b]

[a] Specialista in Odontostomatologia, Libero professionista, Roma
[b] Specialista in Chirurgia Odontostomatologica, Ministero della Salute, Roma

Parole chiave:
Edentulia del mascellare
Atrofia mascellare
Rialzo del seno
Mucotomo circolare
Tecnica di Summers

Key words:
Edentulous maxillary crest
Maxillary atrophy
Sinus lift
Circular mucotome
Summers technique

Riassunto

Obiettivi: Lo scopo di questo lavoro è quello di presentare i vantaggi derivanti dall'utilizzo del mucotomo nella tecnica di rialzo del seno mascellare secondo Summers, in caso di considerevoli riduzioni verticali della cresta del mascellare edentulo normalmente non trattabili con un approccio crestale.

Materiali e metodi: Dopo aver analizzato la tecnica di Summers, vengono descritte le modalità delle varianti apportate e i vantaggi che tale metodica può offrire al chirurgo e al paziente. A dimostrazione si descrivono alcuni casi clinici relativi a una casistica annuale di 25 pazienti trattati per la riabilitazione implantoprotesica del mascellare posteriore edentulo.

Risultati: I casi clinici presentati mettono in evidenza come l'utilizzo del mucotomo nella tecnica di Summers permetta la riabilitazione di situazioni anatomiche normalmente non risolvibili con tale procedura.

Conclusioni: La tecnica proposta comporta la possibilità di ampliare il numero dei casi trattabili, con vantaggi sia per il paziente, in termini di ridotta morbilità, sia per l'operatore, in termini di gestione tecnica dell'intervento.

© 2010 Elsevier Srl. Tutti i diritti riservati.

*Autore di riferimento:
posta@francovannini.it
(F. Vannini)

Abstract

Objectives: The aim of this paper is to examine the advantages associated with use of the circular soft-tissue punch or mucotome with the Summers sinus lift technique (crestal approach) in cases characterized by substantial vertical reduction of an edentulous maxillary crest, which are usually impossible to treat with a crestal approach.

Materials and methods: The authors describe the Summers technique performed with a mucotome and underline the advantages this method can offer for both the surgeon and the patient. These advantages are illustrated with descriptions of cases selected from a series of 25 patients managed with implant-based rehabilitation of the edentulous posterior maxillary crest.

Results: The cases presented highlight how use of this circular tissue punch with the Summers technique allows one to correct maxillary atrophy that is normally impossible to resolve with this procedure.

Conclusions: With the technique proposed by the authors, the possibility of treatment is extended to a larger number of patients. It offers advantages for the patient, in terms of reduced morbidity, and for the operator, in terms of technical management of the intervention.

© 2010 Elsevier Srl. All rights reserved.

1827-2452/$ - see front matter © 2010 Elsevier Srl. Tutti i diritti riservati.
doi:10.1016/j.ios.2010.10.001

CLINICAL IMPLICATIONS

L'impiego del mucotomo, in caso di considerevole riduzione verticale della cresta del mascellare, consente di ampliare il numero di casi clinici da riabilitare implantoprotesicamente.

The circular mucotome, in cases of considerable vertical reduction of the edentulous maxillary crest, makes it possible to expand the number of clinical cases treatable by implants.

Introduzione

L'insufficiente quantità di cresta ossea residua e la pneumatizzazione del seno mascellare rappresentano, nella pratica clinica, un impedimento oggettivo alla riabilitazione implantoprotesica dei settori posteriori mascellari edentuli.
La mancanza di altezza ossea è il risultato del riassorbimento alveolare che si manifesta quale conseguenza della scomparsa dello stimolo trofico prodotto dai denti e della concomitante pneumatizzazione dell'antro di Higmoro.
L'utilizzo di procedure chirurgiche di depiazzamento verso l'alto della membrana che riveste internamente il seno mascellare ("sinus lift") consente di ottenere un ampliamento significativo delle dimensioni verticali della cresta alveolare [1–5]. L'entità del rialzo del pavimento, però, non deve essere così eccessivo da interferire con la funzionalità dell'ostio naso-sinusale: è necessario, infatti, garantire una condizione anatomo-funzionale caratterizzata dalla presenza di un muco sinusale idoneo, un movimento ciliare efficiente e una pervietà dell'ostio sinusale [6].
La metodica di "sinus lift" può essere usata anche in associazione a tecniche rigenerative in senso vestibolo-palatale in modo tale da consentire cambiamenti favorevoli all'angolazione implantare e, pertanto, migliorare i rapporti tra le arcate dentarie [7].
Esistono diverse varianti tecniche del "sinus lift" differenziabili in base alle vie di accesso alla cavità sinusale e ai differenti materiali da innesto che vengono utilizzati [8–10]. In merito ai materiali da innesto (osso umano e sostituti di osso), non esiste un optimum a eccezione dell'osso autologo di cui sono universalmente riconosciute la capacità induttiva e conduttiva e la sua intrinseca osteogenicità [11,12].

A seconda dell'altezza ossea crestale residua ci sono indicazioni di massima (attualmente oggetto di revisione) per quanto riguarda le tecniche da utilizzare per ottenere il rialzo del seno (*tabella I*).
In particolare, viene indicata la via crestale transalveolare (tecnica di Summers mediante osteotomi anulari) associata al contestuale inserimento di impianti in caso di mascellare con altezza maggiore o uguale a 5 mm [13–20]; i dati presenti in letteratura indicano che l'utilizzo di tale metodica consente di elevare il pavimento del seno mascellare fino a circa 5 mm. Questa metodica "a cielo coperto" richiede strumentazioni dedicate quali frese, osteotomi e martello chirurgico.
In caso di osso residuo minore di 5 mm è indicata, invece, l'osteotomia di accesso mascellare anterolaterale (vestibolare) che consente, sotto controllo visivo diretto, lo scollamento della membrana di Schneider e il conseguente posizionamento di materiale da innesto al di sotto della stessa, nella porzione inferiore del seno (intervento di Caldwell-Luc modificato, definito "inverted lateral window") [21–23].
Il rialzo di seno con osteotomia vestibolare rappresenta una procedura chirurgica che consente cospicui guadagni verticali di tessuto osseo, ma non è esente da complicanze [24,25]. Queste possono

TABELLA I – TECNICHE CHIRURGICHE PER IL RIALZO DEL SENO

Altezza della cresta	Procedura chirurgica consigliata
≥5 mm	Accesso crestale + impianti immediati
<5 mm	Accesso vestibolare (Caldwell-Luc modificata) • con impianti immediati • con impianti differiti (tecnica in due fasi)

manifestarsi durante la seduta operatoria come pure a seguito dell'intervento comparendo, in tal caso, immediatamente dopo oppure a distanza di tempo. La perforazione della membrana rappresenta la complicanza intraoperatoria più frequente con un'incidenza variabile tra il 10% e il 35% [26,27].
Importanti sono pure le complicanze vascolari di tipo emorragico, sostenute principalmente dalla recisione dell'anastomosi tra l'arteria alveolare posteriore superiore e l'arteria infraorbitaria (l'anastomosi si trova nello spessore della corticale ossea della parete laterale del seno mascellare a pochi millimetri dagli apici dei premolari-molari e nel contesto dei tessuti molli a circa 25 mm dal margine crestale dei settori latero-posteriori) [28].
In considerazione anche di quanto sopra, il "sinus lift" con approccio vestibolare va utilizzato in casi accuratamente selezionati tenendo in debita considerazione la regola secondo la quale va scelto l'approccio chirurgico il più possibile scevro di complicanze e sequele [29]. È in tale ottica che si propone, in tutte quelle condizioni cliniche di estrema riduzione in altezza dell'osso crestale, l'utilizzo di una chirurgia simile a quella di Summers, modificata però secondo le nostre indicazioni. La tecnica da noi proposta prevede l'utilizzo di un apposito mucotomo circolare, che permette di scolpire un tunnel osseo estremamente conservativo evitando l'uso di frese chirurgiche. Questa metodica permette, come viene evidenziato da alcuni casi clinici che verranno descritti, l'applicazione di impianti contestualmente all'esecuzione del rialzo anche in condizioni di atrofia estreme, dove normalmente la tecnica di Summers viene sconsigliata.

Materiali e metodi

Nel periodo gennaio 2007-dicembre 2007 sono stati trattati 25 pazienti (18 maschi e 7 femmine, di età compresa tra 43 e 72 anni) che si sono presentati alla nostra osservazione con edentulia dei settori posteriori mascellari. I criteri di selezione hanno previsto pazienti con assenza di lesioni nel cavo orale, evidente deficit verticale osseo ovvero con un'altezza della cresta ossea residua inferiore a 5 mm, igiene orale controllata (indice di placca e di sanguinamento inferiore al 30%), desiderio di riabilitare la propria edentulia con una protesi fissa.
Al fine di ottenere un aumento dei valori verticali della cresta ossea si è però deciso l'utilizzo della sola tecnica di Summers modificata nella modalità da noi proposta. La tecnica di Summers, conosciuta anche come "mini-rialzo", in antitesi al "grande rialzo" che indica l'alternativa per via vestibolare, è stata introdotta nella pratica clinica nel 1994. Prevede, dopo aver messo a nudo la cresta ossea edentula mediante l'elevazione di un lembo mucoperiosteo, la creazione mediante fresaggio di un tunnel osseo attraverso il quale, con appropriati osteotomi e un martello chirurgico, si determina la frattura parcellare del pavimento del seno.
Nei casi da noi presi in considerazione, a causa dell'esiguo spessore crestale, non era però consigliabile utilizzare frese ossivore per raggiungere il pavimento del seno mascellare e si è pertanto proceduto con la variante proposta in questo lavoro. Questa prevede l'utilizzo di un mucotomo circolare, normalmente fabbricato per essere utilizzato con un micromotore contrangolo sui tessuti molli, che viene invece montato su di un manico fatto costruire appositamente (*fig. 1*). Questo è fabbricato in modo tale che il mucotomo può essere inserito a un'estremità, fissato tramite una microvite di serraggio, mentre l'altra estremità può essere battuta agevolmente con un martello chirurgico.
Lo scopo è quello di poter usare il mucotomo come uno scalpello molto tagliente con il quale creare un tramite osseo in maniera controllata e precisa, cosa non altrimenti ottenibile con l'uso di frese montate su manipolo micromotore, data l'altezza ossea veramente ridotta.
L'utilizzo del mucotomo consente un maggior controllo della forza di penetrazione nella cresta e permette di ottenere un'osteotomia circolare ben definita e profonda per i pochi millimetri necessari. Inoltre, permette la conservazione di tutto l'osso osteotomizzato. Il tassello osseo ottenuto può, così, essere spinto apicalmente con un dislocatore circolare o, se rimane dentro la cava del mucotomo, essere tolto e utilizzato, comunque, come materiale rigenerativo per l'elevazione parziale del pavimento del seno mascellare. Con questa tecnica, quindi, non viene persa la benché minima quantità dello già scarso tessuto osseo presente.

Fig. 1
Mucotomo.

Fig. 1



Il diametro del mucotomo utilizzato è di 3,5 mm per permettere una buona stabilità primaria all'impianto inserito che è dotato di un nocciolo implantare di 3,85 mm. L'esiguità dello spessore crestale dei casi selezionati non permette, infatti, di poter fare affidamento, per quanto riguarda la stabilità, sulle sole spire implantari ma deve soprattutto contare sulla frizione del collo implantare nello spessore osseo.
Gli impianti utilizzati (Z, linea SIM, Acerboni) sono di forma conica, automaschianti, con spire di larghezza 5 o 6 mm, distanziate tra di loro di 2 mm; sono tutti dotati di una cava con esagono interno che consente l'utilizzo di perni-moncone con viti di fissaggio.
Allo scopo di rendere meno traumatico il sostegno della membrana schneideriana da parte della testa dell'impianto, è stato usato del materiale da innesto costituito da collagene eterologo (Condress, Curaprox) frammisto a granuli di tessuto osseo deantigenato equino (BioBone Osteoconductor 0,5-1 mm, BioSAF IN) anche con lo scopo di rendere radiograficamente più visibile, già in sede intraoperatoria, l'entità del rialzo ottenuto. Il tutto amalgamato e imbibito in soluzione fisiologica.
A tal proposito è bene sottolineare che il collagene determina una rigenerazione ossea radiografica paragonabile a quella che si ottiene con altri biomateriali, mentre materiali da innesto o osso autologo, a livello del seno mascellare, sono significativamente utili soltanto per abbreviare i tempi di guarigione senza influire minimamente sulla qualità del risultato [30].
Le valutazioni cliniche e radiografiche sono state effettuate in team, come pure la riabilitazione protesica, mentre le procedure chirurgiche sono state effettuate da un singolo operatore, Franco Vannini, ideatore di questa tecnica.
Dopo esame clinico, radiografico e uno studio dei modelli diagnostici per la determinazione della relazione interarcata, della dimensione verticale, della posizione ideale degli impianti, del rapporto corona-radice, è stata eseguita una ceratura diagnostica.
Si è provveduto, in sede preliminare, a informare i pazienti sulle procedure attuate, sia verbalmente sia con modulo scritto per il consenso informato. È stata, quindi, prescritta una terapia antibiotica per os (amoxicillina, cps 1 g per 2 g die) da iniziare un giorno prima dell'intervento e fino a 7 giorni dopo e una terapia analgesica-antinfiammatoria (naprossene sodico, cps 550 mg) subito dopo l'intervento e da seguire in caso di persistenza della sintomatologia dolorosa.

Gli autori dichiarano che lo studio presentato è stato realizzato in accordo con gli standard etici stabiliti nella Dichiarazione di Helsinki e che il consenso informato è stato ottenuto da tutti i partecipanti prima del loro arruolamento allo studio.

Risultati

Nei 25 pazienti trattati sono stati inseriti, dopo sollevamento della membrana sinusale con approccio crestale mediante mucotomo, 68 impianti, tutti con spire di diametro minimo di 5 mm e lunghezza da 10 a 14 mm.
Nell'arco di tempo compreso tra 1 mese e 3 mesi dall'intervento è sorta la necessità di rimuovere tre impianti (due per presenza di mucosite con successiva perimplantite ortograda, uno per riferito continuo dolore); gli impianti con mucosite, comparsa in contemporanea alla rimozione delle suture, erano stati inseriti nello stesso paziente in zona 2.6 e 2.7 in assenza di controindicazioni assolute e relative per riabilitazione implanto-protesica. Altri due impianti, invece, sono stati rimossi in occasione dello svitamento delle viti di guarigione dopo 4 mesi, poiché non osteointegrati (*tabella II*).
La percentuale cumulativa di successo implantare è stata del 92,64% considerando criteri di successo: l'assenza di mobilità implantare clinicamente rilevabile, l'assenza di dolore e di qualunque sensazione riferita dal paziente, l'assenza di infezioni perimplantari ricorrenti, l'assenza di radio-trasparenza intorno all'impianto. A circa 1 anno dal carico protesico, il tasso di successo per le protesi inserite è stato del 100%.

TABELLA II – DESCRIZIONE DELLA CASISTICA

	Totale
Pazienti trattati	25
• maschi (18)	
• femmine (7)	
Impianti inseriti	68
Siti di utilizzo del mucotomo	68
Impianti rimossi	
• entro 3 mesi	3
• dopo 4 mesi	2

Casi clinici

Primo caso clinico

Paziente di sesso maschile, di anni 65, bruxista, con edentulia nel settore posteriore sinistro e mancanza di 1.6 e 1.7 (*figg. 2* e *3*). Si procede con la riabilitazione del quadrante destro, poiché, vista la presenza dell'1.8, è questa la zona che maggiormente viene sfruttata dal punto di vista masticatorio.
Dopo aver eseguito un lembo a tutto spessore della mucosa, si procede all'incisione circolare dell'osso crestale tramite delicato martellamento del mandrino su cui è montato il mucotomo, in zona

Fig. 2

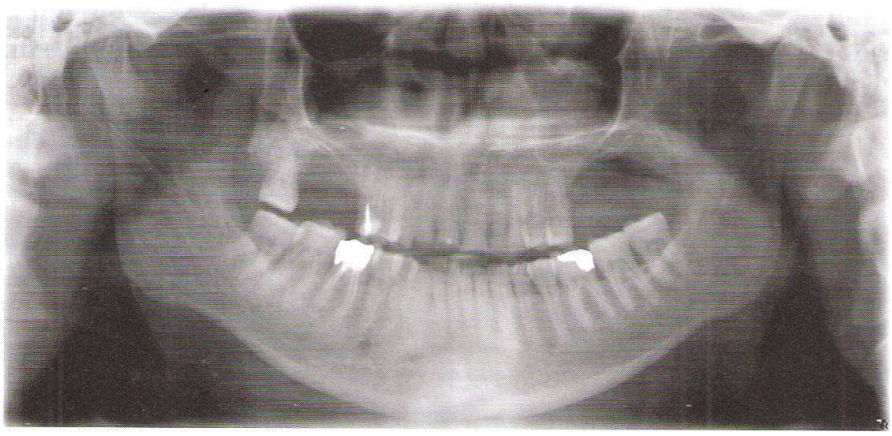

Fig. 2
Caso clinico 1: Rx ortopanoramica alla prima visita.

1.6 e 1.7 (*fig. 4*). Sul taglio osseo eseguito viene, quindi, appoggiato uno scalpello da mini-rialzo e viene operata la frattura della teca ossea sinusale, con distacco e sollevamento, all'interno della cavità sinusale, dell'opercolo osseo (*fig. 5*).

Dopo aver verificato l'integrità della membrana di Schneider, tramite manovra di Valsalva, si inserisce del collagene nel foro praticato, spingendolo apicalmente a sostenere il rialzo eseguito e per mantenere un certo distacco tra questo e l'impianto. Si avvitano, quindi, manualmente e con una certa lentezza gli impianti, di diametro 6 mm e lunghezza 12 mm il mesiale e 10 mm il distale (*fig. 6*).

La stabilità primaria viene garantita dalle prime spire ed è così elevata da permettere l'applicazione immediata di due viti di guarigione transmucose (*fig. 7*). Le due viti guideranno la mucosa crestale nel processo di guarigione ed eserciteranno uno stimolo funzionale alla rigenerazione ossea perimplantare.

A distanza di 40 giorni dall'intervento è possibile evidenziare il buono stato della mucosa perimplantare (*fig. 8*); dopo 5 mesi si procede alla riabilitazione

Fig. 3

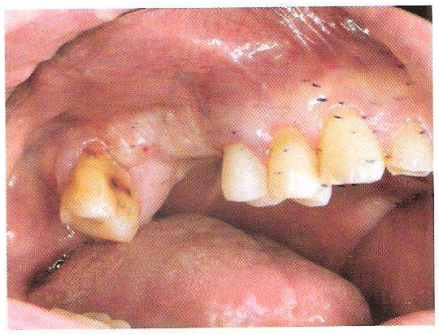

Fig. 3
Caso clinico 1: Edentulia di 1.6 e 1.7.

Fig. 4

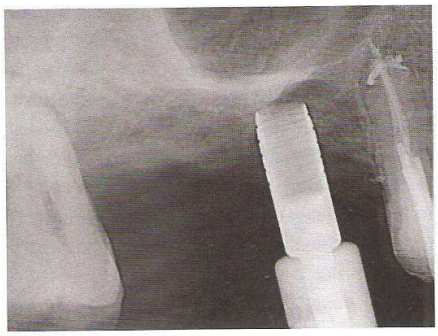

Fig. 4
Caso clinico 1: Rx endorale con mucotomo.

Fig. 5

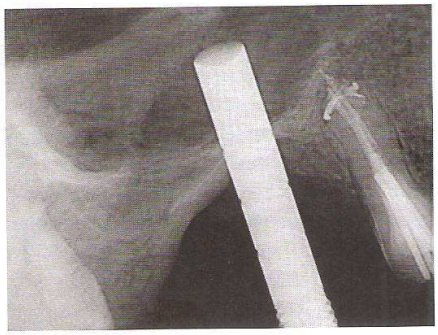

Fig. 5
Caso clinico 1: Rx endorale con dislocatore.

Fig. 6

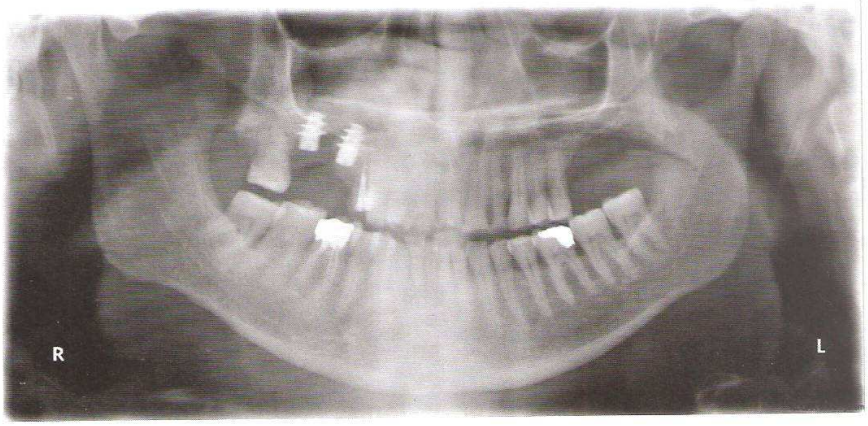

Fig. 6
Caso clinico 1: Rx ortopanoramica di controllo con impianti inseriti.

Fig. 7

Fig. 8

Fig. 7
Caso clinico 1: Viti di guarigione.

Fig. 8
Caso clinico 1: Stato della mucosa perimplantare a 40 giorni dall'intervento.

protesica del quadrante 1 con una struttura in metallo-resina (*fig. 9*).
La scelta di questo materiale è stata dettata dalla necessità di non poter utilizzare la ceramica, che ha un indice di resistenza all'abrasione maggiore dello smalto dentario, in un paziente bruxista.
Dopo 6 mesi dall'avvenuta protesizzazione viene eseguita un'ortopanoramica di controllo (*fig. 10*) in concomitanza con l'applicazione di impianti anche nel settore superiore sinistro. Quest'ultimo intervento, richiesto dal paziente che era rimasto molto soddisfatto dall'esito del primo, per il percorso terapeutico assolutamente privo di sintomatologia, è stato eseguito con la stessa tecnica.

Secondo caso clinico

Paziente di sesso femminile, di anni 52, con edentulia del settore posteriore superiore destro e presenza di elementi protesici in metallo-ceramica sugli elementi 1.3 e 1.4 con 1.5 "a bandiera".
L'ortopantomografia (*fig. 11*) evidenzia la ridotta altezza ossea residua a livello del mascellare posteriore destro, mentre l'esame obiettivo locale permette di apprezzare anche un ridotto spessore vestibolo-palatale della cresta (*fig. 12*).

Fig. 9

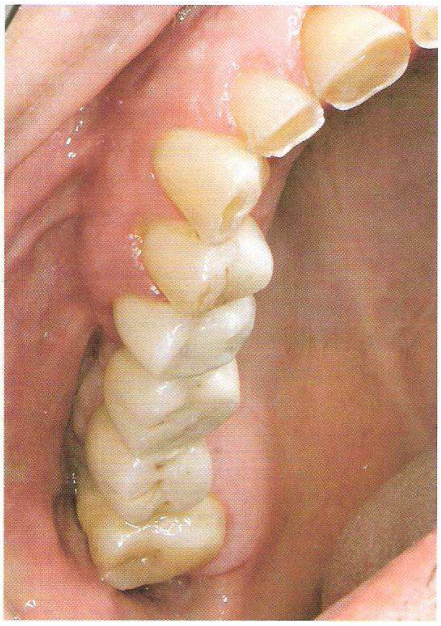

Fig. 9
Caso clinico 1: Elementi protesici 1.6 e 1.7.

Si provvede a elevare un lembo a tutto spessore tramite un'incisione crestale a partire dall'1.4 fino al tuber maxillae. Come da procedura, si utilizza

Fig. 10
Caso clinico 1: Rx ortopanoramica a 6 mesi dalla protesizzazione.

Fig. 10

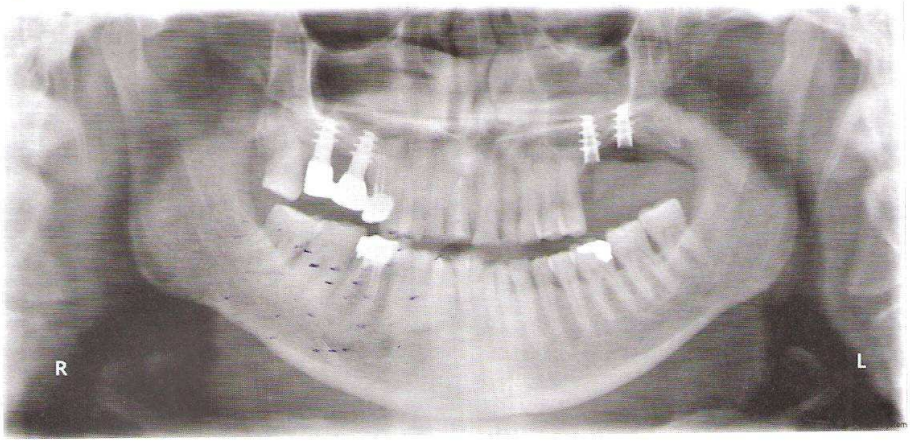

Fig. 11
Caso clinico 2: Rx ortopanoramica alla prima visita.

Fig. 11

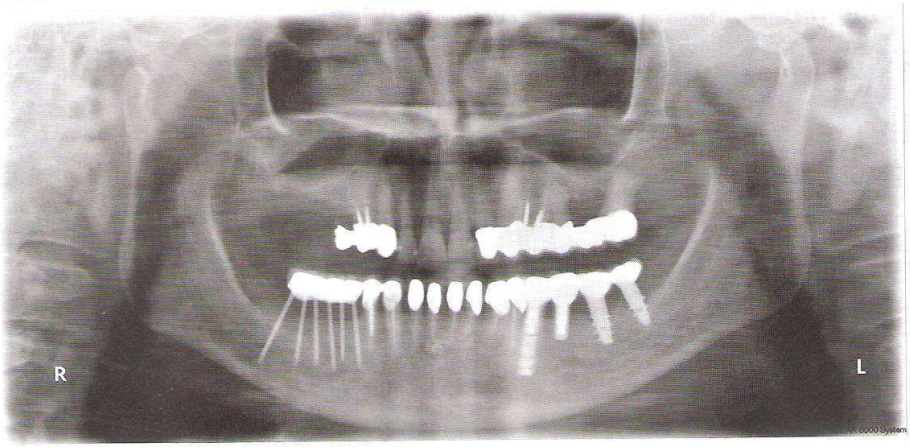

Fig. 12
Caso clinico 2: Situazione della cresta edentula.

Fig. 12

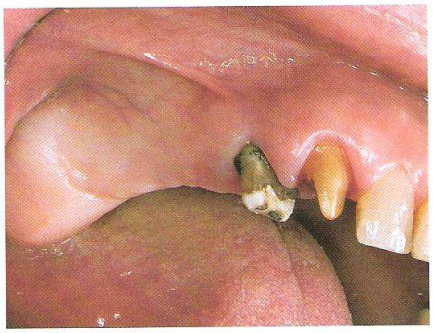

un mucotomo circolare che consente, mediante delicata ma decisa percussione, di ottenere sia l'incisione della superficie ossea sia la frattura parcellare del pavimento sinusale senza dover ricorrere, data l'esiguità dello spessore osseo, agli scalpelli da mini-rialzo (*figg. 13* e *14*).

Il raggiungimento controllato del pavimento del seno e la sua frattura sono caratterizzati, come sempre, da un cambiamento sia della resistenza al tragitto dello strumento sia del suono che si produce con la percussione tramite il martello chirurgico. Vengono, quindi, inseriti gli impianti (*fig. 15*), non senza prima

Fig. 13

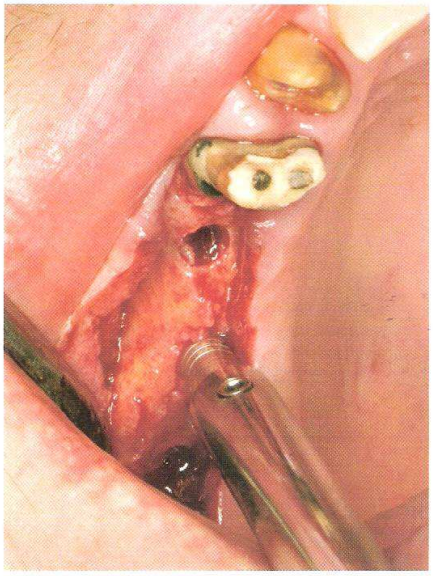

Fig. 14

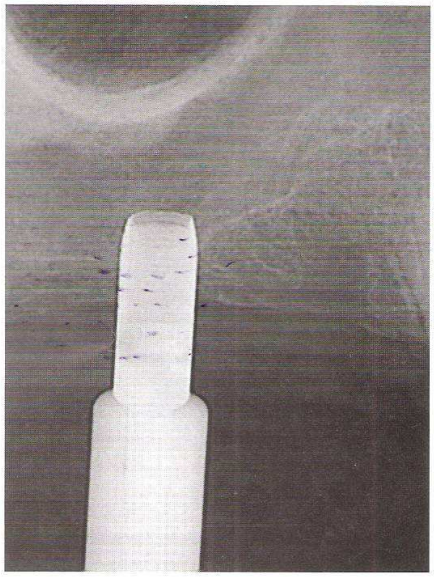

Fig. 13
Caso clinico 2: Utilizzo del mucotomo.

Fig. 14
Caso clinico 2: Rx endorale con mucotomo.

Fig. 15



aver fatto eseguire una delicata manovra di Valsalva per verificare l'integrità della membrana. L'applicazione implantare viene come sempre preceduta dall'inserimento di materiale collagene frammisto a granuli di tessuto osseo deantigenato che, come già precedentemente detto, forniscono un appoggio "morbido" alla membrana del seno sollevata ed evidenziano, radiograficamente, l'entità del rialzo ottenuto (*fig. 16*).

Fig. 15
Caso clinico 2: Rx endorale impianti 1.5-1.6-1.7.

Fig. 16

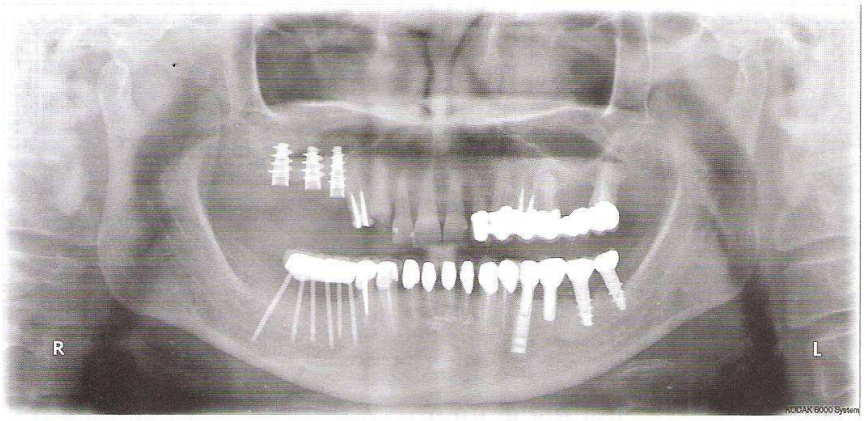

Fig. 16
Caso clinico 2: Rx ortopanoramica di controllo.

Nell'ortopantomografia, infatti, utilizzando come termine di riferimento la ben visibile linea delimitante il pavimento del seno, è apprezzabile lo spostamento verso l'alto dello stesso con conseguente incremento in altezza della cresta. Tale modificazione anatomica ha consentito, sia pure con un modesto spessore osseo di partenza, il posizionamento di tre impianti di lunghezza e diametro adeguati per poter procedere a una soddisfacente protesizzazione del quadrante edentulo (*fig. 17*).

Terzo caso clinico

Paziente di sesso maschile, di 48 anni, con edentulia superiore dei settori posteriori (*figg. 18* e *19*). In un primo tempo, su richiesta del paziente, si provvede al posizionamento di impianti solo nella zona di 1.4 e 1.5, tramite contestuale rialzo del pavimento del seno mascellare con la tecnica del mini-rialzo modificata secondo il nostro protocollo chirurgico. Si utilizzano due viti di lunghezza 16 mm e diametro 4 mm per l'1.4 e 14 mm e diametro 5 mm per il 15 (*fig. 20*).
Dopo circa 6 mesi e dopo aver caricato gli impianti con dei provvisori, vengono posizionati gli altri due impianti in zona 1.6 e 1.7. Anche in questo caso l'esiguità dello spessore osseo permette che con il mucotomo sia possibile eseguire sia l'incisione della cresta che la frattura del pavimento del seno: queste due corticali sono, infatti, a stretto contatto nella zona interessata dall'applicazione del mucotomo (*fig. 21*).
Come da protocollo operativo viene inserito del materiale collagene e tessuto osseo deantigenato nei fori praticati e vengono, infine, inseriti un

Fig. 17

Fig. 17
Caso clinico 2: Elementi protesici definitivi.

Fig. 18

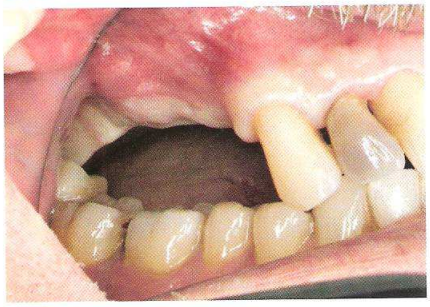

Fig. 18
Caso clinico 3: Edentulia mascellare superiore destra.

Fig. 19

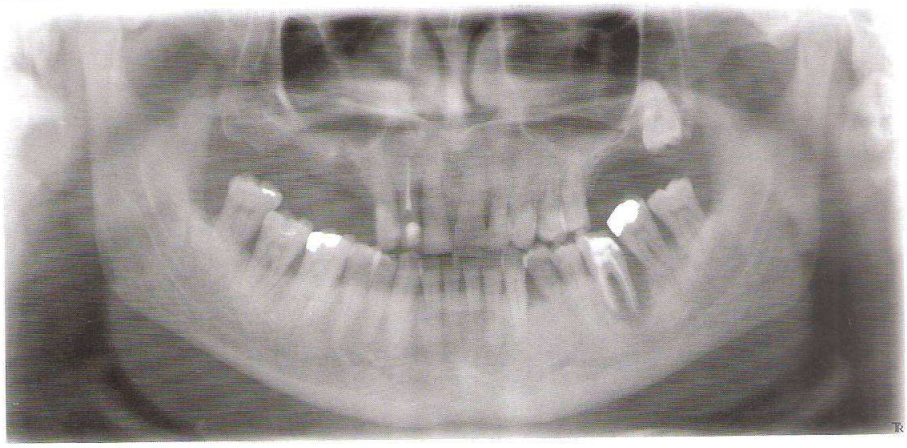

Fig. 19
Caso clinico 3: Rx ortopanoramica alla prima visita.

Fig. 20

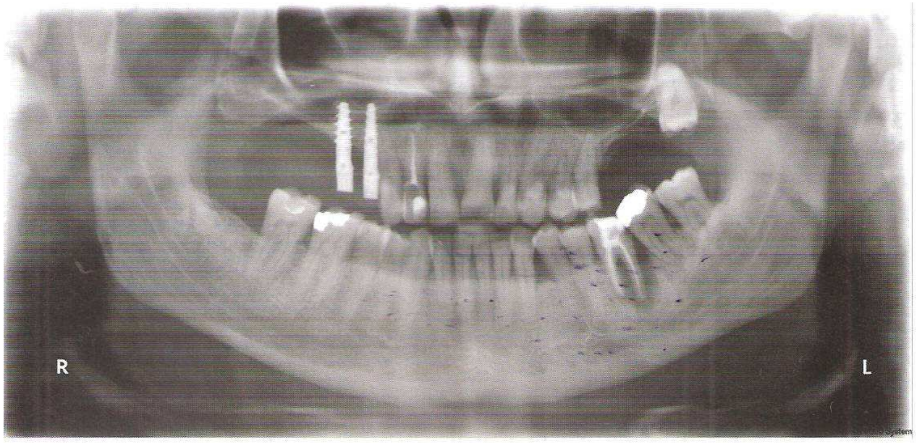

Fig. 20
Caso clinico 3: Impianti 1.4 e 1.5.

Fig. 21

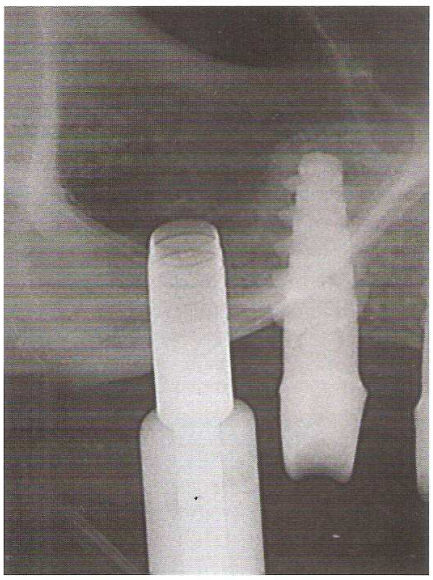

Fig. 21
Caso clinico 3: Rx endorale con mucotomo.

impianto di diametro 6 mm e lunghezza 10 mm a livello dell'1.6 e un impianto di diametro 6 mm e lunghezza 12 a livello dell'1.7.
Grazie alla precisione del foro praticato con il mucotomo, che risulta essere sottodimensionato rispetto al collo dell'impianto, la stabilità primaria degli impianti inseriti è garantita anche in presenza di una corticale molto esile (*fig. 22*).

A distanza di 5 mesi dall'intervento, si procede alla riabilitazione protesica definitiva in metal-ceramica di tutto il settore (*figg. 23* e *24*).

Conclusioni

I casi clinici presentati mettono in evidenza come, nel rialzo del seno mascellare per via crestale, l'utilizzo del mucotomo consenta la riabilitazione di situazioni anatomiche con osso verticale disponibile inferiore a 5 mm. L'uso del mucotomo permette, infatti, di evitare l'utilizzo di frese, che risulta comunque impraticabile in presenza di spessori ossei molto modesti, offrendo contemporaneamente la possibilità di non perdere, nella procedura chirurgica, la benché minima quantità di tessuto osseo. La presenza eventuale di stop di profondità permette, inoltre, di operare in sicurezza specie per operatori non particolarmente esperti.
Con tale strumento, infine, è possibile praticare fori nella corticale molto precisi tanto da poter offrire stabilità anche al solo collo implantare, vantaggio questo che si somma a quello di usare impianti con spire di particolare ampiezza che consentono un maggior ingaggio osseo.
Per sfruttare appieno questi vantaggi è importante che l'impianto venga inserito con procedura automaschiante e in maniera decisa, senza movimenti di va e vieni o di lateralità, per non perdere la

Fig. 22
Caso clinico 3:
Rx ortopanoramica
con impianti 1.6 e 1.7.

Fig. 22

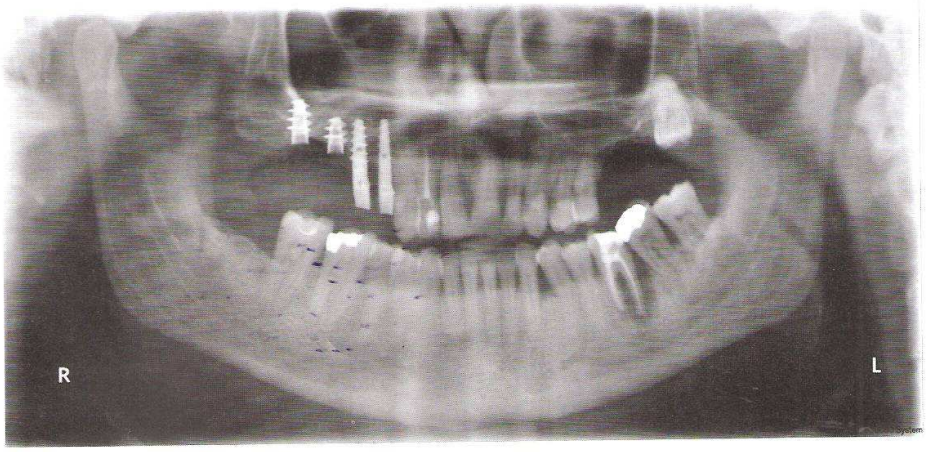

Fig. 23
Caso clinico 3: Elementi
protesici definitivi.

Fig. 23

massima frizione e, quindi, la massima stabilità primaria raggiungibile [31].
È, altresì, importante che l'applicazione degli impianti venga preceduta dall'inserimento, nel foro praticato, di materiale collagene al fine di rendere meno pericoloso, per l'integrità della membrana, il suo sollevamento; questo si completerà, con la spinta esercitata anche dall'impianto, se si ha l'accortezza di avvitarlo molto lentamente.
È da sottolineare l'ampiezza dell'aumento di spessore osseo ottenibile con questa tecnica, del tutto paragonabile a quello raggiunto con il grande rialzo

Fig. 24
Caso clinico 3:
Rx ortopanoramica
di controllo.

Fig. 24

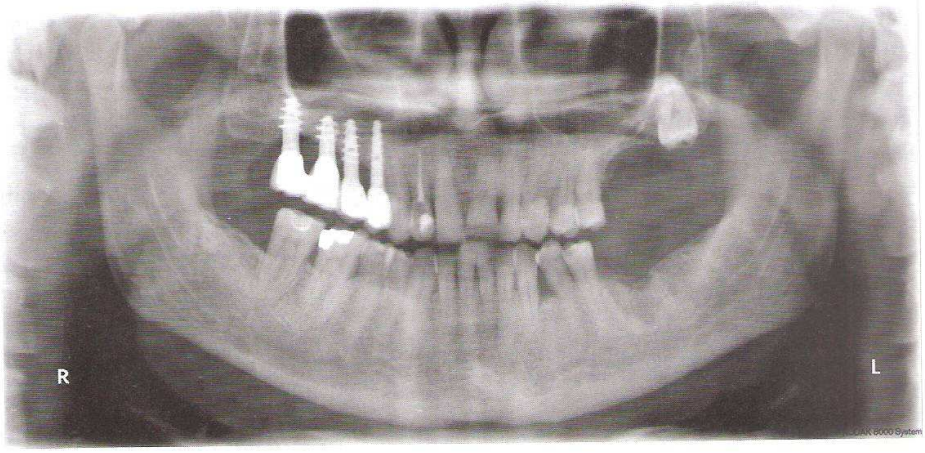

del pavimento del seno praticato con accesso vestibolare, come si è evidenziato con le ortopantomografie presentate.
La procedura proposta comporta una considerevole riduzione della morbilità rispetto alle situazioni in cui si utilizza l'approccio vestibolare al seno; si riducono drasticamente, infatti, le complicanze che potrebbero insorgere a seguito di un'osteotomia laterale, indubbiamente più invasiva, come pure si riducono i tempi di intervento nonché lo stress sia per l'operatore sia per il paziente.
Tutto quanto sopra descritto è ben in linea con l'attuale tendenza chirurgica di affidarsi a tecniche il meno invasive possibili. L'approccio crestale infatti, anche in condizioni di cospicui riassorbimenti del mascellare posteriore, minimizza l'edema e il dolore post-intervento, comporta una drastica diminuzione della morbilità postoperatoria e al contempo promuove una veloce e ottimale guarigione.

Conflitto di interessi

Gli autori dichiarano di non aver nessun conflitto di interessi.

Finanziamento allo studio

Gli autori dichiarano di non aver ricevuto finanziamenti istituzionali per il presente studio.

Bibliografia

1. Brånemark PI, Adell R, Albrektsson T, Lekholm U, Lindström J, Rockler B. An experimental and clinic study of osseointegrated implants penetrating the nasal cavity and maxillary sinus. J Oral Maxillofac Surg 1984;42:497-505.
2. Boyne P, James R. Grafting of the maxillary floor with autogenous bone and marrow. J Oral Surg 1980;38:613-6.
3. Reiser GM, Rabinovitz Z, Bruno J, Damoulis PD, Griffin TJ. Evaluation of maxillary sinus membrane response following elevation with the crestal osteotome technique in human cadavers. Int J Oral Maxillofac Implants 2001;16:833-40.
4. Rossi A, Maccarini L, Pozzobon L, Chiapasco M. Il rialzo del seno a scopo implantologico. Dental Cadmos 2007;5: I-XLIII.
5. Smiler DG, Johnson PW, Lozada JL, Misch C, Rosenlicht JL, Tatum Jr OH, et al. Sinus lift grafts and endosseous implants-treatment of atrophic posterior maxilla. Dent Clin North Am 1992;36:151-86.
6. Coatoam GW, Krieger JT. A four-year study examining the results of indirect sinus augmentation procedures. J Oral Implantol 1997;23:117-27.
7. Fugazzotto PA, Vlassis J. Long-term success of sinus augmentation using various surgical approaches and grafting materials. Int J Oral Maxillofac Implants 1998;13:52-8.
8. Rossi A, Chiapasco M. Il rialzo del seno mascellare a scopo implantologico: classificazione del deficit osseo, tecniche di trattamento e biomateriali impiegabili. Implantologia 2004;1:41-57.
9. Small SA, Zinner ID, Panno FV, Shapiro HJ, Stein JI. Augmenting the maxillary sinus for implants: report of 27 patients. Int J Oral Maxillofac Implants 1993;8:523-8.
10. Wheeler SL, Holmes RE, Calhoun C. Six year clinical and histologic study of sinus-lift grafts. Int J Oral Maxillofac Implants 1996;11:26-34.
11. Jensen J, Simonsen EK, Sinet-Pederson S. Reconstruction of severely resorbed maxilla with bone grafting and osseointegrated implants. J Oral Maxillofac Surg 1990;48:27-32.
12. Raghoebar GM, Brouwer ThJ, Reintsema H, Van Oort RP. Augmentation of the maxillary sinus floor with autogenous bone for the placement of endosseous implants: a preliminary report. J Oral Maxillofac Surg 1993;51:1198-203.
13. Toffler M. Minimally invasive sinus floor elevation procedures for simultaneous and staged implant placement. N Y State Dent J 2004;70:38-44.
14. Kang T. Sinus elevation using a staged osteotome technique for site development prior to implant placement in sites with less than 5mm of native bone: a case report. Int J Periodontics Restorative Dent 2008;28:73-81.
15. Horowitz RA. The use of osteotomes for sinus augmentation at the time of implant placement. Compend Contin Educ Dent 1997;18:441-7.
16. Summers RB. The osteotome technique: Part 3 – Less invasive methods of elevating the sinus floor. Compendium 1994;15:698.
17. Summers RB. A new concept in maxillary implant surgery: the osteotome technique. Compendium 1994;15:152.
18. Corrente G, Abundo R, Perelli M. Rialzo del seno mascellare per via crestale mediante osteotomi: tecnica

chirurgica. Associazione Amici di Brugg. Odontoiatria 2005, marzo. Milano: RC Libri Editore; 2003.
19. Draenert GF, Eisenmenger W. A new technique for the transcrestal sinus floor elevation and alveolar ridge augmentation with press-fit bone cylinders: a technical note. J Craniomaxillofac Surg 2007;35:201-6.
20. Trombelli L, Minenna P, Franceschetti G, Minenna L, Farina R. Transcrestal sinus floor elevation with a minimally invasive technique. J Periodontal 2010;81(1):158-66.
21. Cho SC, Wallace SS, Froum SJ, Tarnow DP. Influence of anatomy on Schnederian membrane perforations during sinus elevation surgery: three dimensional analysis. Pract Proced Aesthet Dent 2001;13:160-3.
22. Zitzmann NU, Schärer P. Sinus elevation procedures in the resorbed posterior maxilla. Comparison of the crestal and lateral approaches. Oral SurgOral Med Oral Pathol Oral Radiol Endod 1998;85:8-17.
23. Regev E, Smith RA, Perrott DH, Progel MA. Maxillary sinus complications related endosseus implants. Int J Oral Maxillofac Implants 1995;10:613-6.
24. Barone A, Santini S, Sbordone L, Crespi R, Covani U. A clinical study of the outcomes and complications associated with maxillary sinus augmentation. Int J Oral Maxillofac Implants 2006;21:81-5.
25. Monteverdi R, Gianni AB, Baj A. Complicanze post-operative immediate e a distanza del sinus lift. In: Testori T, Weinstein R, Wallance S, editors. La chirurgia del seno mascellare e le alternative terapeutiche. Viterbo: Edizioni Acme; 2006.
26. Sholomi B, Horowitz I, Kahn A, Dobriyan A, Chaushu G. The effect of sinus membrane perforation and repair with lambone on the outcome of maxillary sinus floor augmentation: a radiographic assessment. Int J Oral Maxillofac Implants 2004;19:559-62.
27. Becker ST, Terheyden H, Steinriede A, Behrens E, Springer I, Wiltfang J. Prospective observation of 41 perforations of Schneiderian membrane during sinus floor elevation. Clin Oral Implants Res 2008;19:1285-9.
28. Rosano G, Taschieri S, Gaudy JF, Del Fabbro M. Maxillary sinus vascularization: a cadaveric study. J Craniofac Surg 2009;20:940-3.
29. D'Amato S, Borriello C, Tartaro G, Itro A. Maxillary sinus surgical lift. Summers' technique versus lateral surgical approach. Minerva Stomat 2000;49:369-81.
30. Cacaci C. Materiali sostitutivi dell'osso per indicazioni implantologiche. Team Work Clinic 2007;3: 74-81.
31. O'Sullivan D, Sennerby L, Meredith N. Measurements comparing the initial stability of five designs dental implants: a human cadaver study. Clin Implant Dent Relat Res 2000;2:85-92.

Ultra Surgery®

ULTRA SURGERY: chirurgia nel rispetto dei tessuti

Carlo De Giorgi ha realizzato un apparecchio per la chirurgia ossea piezoelettrica che, grazie alle vibrazioni ultrasoniche a controllo elettronico, permette di effettuare una chirurgia ossea nel pieno rispetto dei tessuti circostanti.
L'uso combinato degli inserti in dotazione permette di effettuare più operazioni: prelievi ossei, rialzi del seno mascellare split crest, estrazioni. Può essere utilizzato anche per interventi di chirurgia parodontale o endodontica. Grazie al controllo elettronico delle vibrazioni le punte eseguono un taglio selettivo e preciso dei tessuti duri (osso smalto dentina) senza lesionare le mucose od altri tessuti molli presenti nel cavo orale.

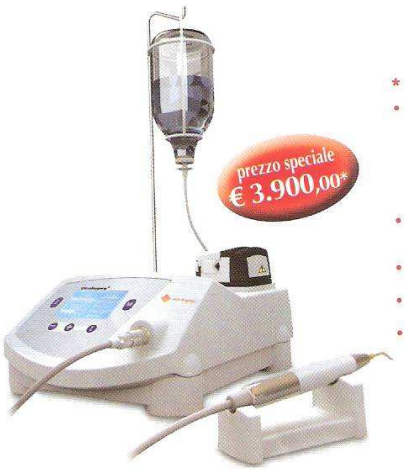

* In dotazione con Ultra Surgery:
- 1 basic kit di sei inserti (US1 - US2 - US3 - US4 - US5 - UC1) indicato per: osteotomia ; osteoplastica; estrazione; split crest.
- 1 manipolo autoclavabile, completo di cavo;
- 1 vassoio chirurgico
- 1 chiave dinamometrica
- 1 valigia antiurto per il trasporto

carlo de giorgi s.r.l. VIA TONALE,1 - 20021 BARANZATE (MI) - ITALY - TEL. +39 02.356.15.43 r.a. - FAX +39 02.356.18.08
www.degiorgi.it - info@degiorgi.it