Speciale

THE NOTES

Appunti di implantologia

- Ecografia Implantologica
- Perchè gli aghi?
- Implantologia pratica
- Le News dalle Accademie

http://www.tramonte.com
e-mail: TheNotes@tramonte.com

il cittadino - Casa Editrice Promoedit s.r.l. Via A. Sangallo - Foligno (Pg) - Anno 18 - N. 5 dell'Aprile 2000 - Dir. Resp. Alberto Mesca - Reg. Trib. PG 35/89 - Sped. Abb. Post. 45% Art. 2 comma 20/B Legge 662/96 Perugia

Perchè gli aghi?

Approfondimento di una soluzione implantologica classica dell'atrofia distale inferiore

Dott. Luca Dal Carlo
Libero Professionista in Venezia

Nel caso in cui il paziente presenti una situazione anatomica mandibolare in cui ad una buona disponibilità ossea nel settore frontale si accompagni una dimensione verticale al di sopra del nervo alveolare inferiore insufficiente a consentire il posizionamento di impianti al di sopra del nervo, si possono inserire impianti nella regione interforaminale e realizzare un' "overdenture" vincolata agli impianti, si può realizzare un ponte di protesi fissa con elementi in estensione distale, si può fare un intervento di spostamento del nervo alveolare inferiore utile a consentire l'inserzione di impianti in profondità, si può procedere, se all'atrofia ossea al di sopra del nervo alveolare inferiore si accompagna un'atrofia ossea verticale della cresta, alla realizzazione di un onlay di tessuto osseo prelevato dall'anca, oppure di possono inserire impianti ad ago che, passando a fianco del nervo alveolare inferiore, raggiungano l'osso corticale in profondità.

La soluzione che prevede l'inserzione di impianti nella regione interforaminale e la realizzazione di una "overdenture" è basata sulla selezione di quell'area del cavo orale in cui gli impianti hanno la migliore predicibilità di successo e di durata ed è quindi protetta dalla letteratura e dai medici legali.

Questa soluzione impone tuttavia al paziente di adattarsi alla protesi rimovibile ed abbina al recupero di una buona funzionalità masticatoria l'insorgenza di patologie collaterali.

La mancanza degli elementi posteriori non determina infatti solo un deficit masticatorio, a cui una protesi mobile può porre rimedio, ma anche una collocazione mandibolare elevata e retrusa a cui conseguono danni a carico delle articolazioni temporo-mandibolari. Gli studi in cui si evidenzia l'importanza dell'assenza dei denti posteriori nella eziopatogenesi della patologia articolare sono numerosi(9,12,13,23,27,28,29,31,38,42). Già nel 1920 l'argomento era stato affrontato da Monson ed altri.

Altro equilibrio che si rompe in assenza dei diatorici è quello che riguarda il tono della muscolatura masticatoria, che va incontro ad atrofia perché la deglutizione, che nella dentizione adulta è sotto il dominio dei muscoli innervati dal trigemino, ritorna ad essere governata dai muscoli facciali e circum-orali innervati dal nervo facciale, come nella deglutizione infantile(31). Il ripristino di una dentizione fissa nel paziente andato incontro ad edentulia distale induce la muscolatura a recuperare il tono perduto.

Nel caso in cui la mandibola sia marcatamente atrofica, non è lecito accanirsi nel tentativo di realizzare pilastri fissi, ma è ragionevole accontentarsi di una soluzione rimovibile (foto 1 e 2). Tuttavia, mentre pazienti di questo tipo traggono immediato beneficio dalla realizzazione di una "overdenture", perché passano da una protesi mobile ad una meno mobile ed hanno una muscolatura già atrofica perché da tempo portatori di protesi totale, molto più impegnativo è riabilitare un paziente come quello visibile in foto 3, in cui ben difficilmente una protesi mobile potrebbe opporsi all'azione elevatoria della muscolatura, senza causare decubiti e problemi articolari.

Nel caso in cui vi sia un'adeguata profondità ossea al di sopra del nervo alveolare inferiore, si possono inserire impianti al di sopra del nervo, realizzando una impiantoprotesi che possegga una buona predicibilità di durata (foto 4e5).

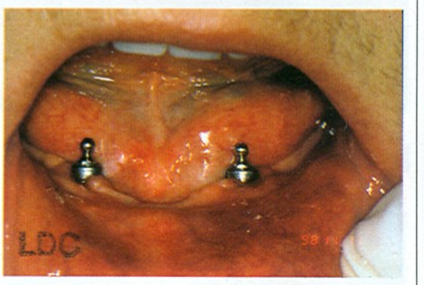

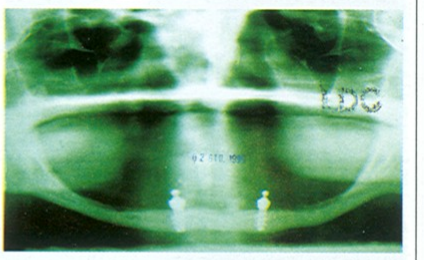

Foto 1 e 2
Fotografia ad un anno e mezzo ed ortopantomografia a due anni dalla realizzazione di una overdenture vincolata a due impianti a vite sommersa protesizzati con la tecnica degli O-Rings. Nelle zone 33 e 43 la cresta raggiungeva l'altezza massima di 7 mm.

Foto 3

Il problema si pone se l'osso al di sopra del nervo alveolare non c'è. In questo caso ci si trova di fronte alla necessità di operare una scelta tra le soluzioni elencate all'inizio dell'articolo.

I ponti ad estensione distale, proposti da numerosi autori, non sono in grado di mantenere quell'altezza verticale che è indispensabile per evitare l'atrofia muscolare e la patologia articolare. Le forze che agiscono sull'estensione determinano un momento della forza che è tanto maggiore quanto maggiore è la distanza dal pilastro adiacente e quanto maggiore è l'intensità della forza e che causa una torsione sul pilastro adiacente ed una trazione sulla parte restante del ponte, con effetti destruenti sul tessuto osseo in cui i pilastri sono infissi(9,18). La scarsa validità di questa soluzione è dimostrata dal fatto che ben di rado in letteratura si vedono documentazioni di casi clinici a distanza di tempo che non abbiano all'antagonista una protesi mobile

Foto 4
Impianto a lama semi-sommersa ed impianto a vite sommersa inseriti in zona 46-47, a 2 anni dalla protesizzazione definitiva.

Foto 5
Due impianti a vite sommersa inseriti in zona 46 e protesizzati con una soluzione fissa avvitata.

e dal fatto che alcuni autori propongano di togliere dall'occlusione centrica gli elementi in estensione, senza curarsi dei problemi articolari e muscolari sopra descritti, né dell'estrusione a cui andrà in contro l'antagonista se vi sono elementi naturali, né del trauma sugli elementi frontali del ponte circolare superiore eventualmente presente.

L'aumento verticale della cresta presuppone il prelievo della quantità di osso necessaria da un sito donatore. In genere il prelievo viene effettuato dal mento se c'è bisogno di una modesta quantità di osso, dall'anca se la quantità necessaria è maggiore.
Circa il 35 % del tessuto osseo innestato per aumentare in senso verticale l'arcata inferiore si riassorbe nei pazienti sani. E' presumibile che l'osteoporosi determini un riassorbimento ancora maggiore. Non è quindi proponibile come routinaria una metodica che prevede una serie di interventi pesanti per il paziente, una parte dei quali eseguiti in anestesia generale, senza la certezza di un risultato affidabile nel tempo.
Senza contare la selezione che un piano terapeutico di questo genere prevede oltre che dal punto di vista dell'idoneità fisica, da quello dell'idoneità finanziaria.
Infine, questa soluzione non è indicata nei casi in cui il nervo alveolare inferiore decorra in prossimità della superficie della cresta senza che questa sia atrofica, vale a dire con altezza crestale normale e nervo alveolare "alto".
Nei casi in cui non vi siano le condizioni per mettere impianti affidabili al di sopra del nervo, si può prendere in considerazione l'ipotesi di raggiungere il bicorticalismo profondo passandovi a fianco.
Un modo per ottenere questo risultato è quello di fare lo spostamento del nervo alveolare inferiore (10), tecnica di recente acquisizione, che è stata introdotta sull'onda dell'entusiasmo per quell'interpretazione dell'implantologia che prevede l'adattamento dell'anatomia agli impianti piuttosto che il contrario. L'intervento prevede l'apertura di una finestra nella faccia vestibolare della cresta mandibolare tale da consentire di manovrare spostando all'esterno il nervo e di tenerlo discosto durante l'inserimento degli impianti, che raggiungono la corticale profonda, per poi riadagiarlo in prossimità degli stessi.
Con questa tecnica si possono ottenere risultati protesici di massimo livello.
Anche questa tecnica non può essere tuttavia proposta come routinaria, perché l'intervento e il decorso post-operatorio sono pesanti e il rischio di anestesia di lunga durata è elevato.
L'alternativa allo spostamento del nervo è quella di inserire impianti che vi passino a fianco e raggiungano la corticale profonda senza asportare tessuto.

Impianto ad ago

La tecnica fu introdotta da Scialom nel 1962 con aghi in tantalio, che venivano parallelizzati tra di loro dopo l'inserzione ed uniti tra di loro con resina composita.
Successive pubblicazioni definirono con precisione le modalità operative (1,2,9,25,30,36,43).
Attorno agli anni '70 in Germania Pruin, Hoffmeier e Wagner (9,30,43) svilupparono una metodica che prevedeva l'inserzione degli impianti nella regione frontale inferiore e la realizzazione immediata di una meso-struttura in lega aurea provvista di sinuosità che servivano da ancoraggio ad una "overdenture", tecnica oggi riproposta con barre avvitate ad impianti il giorno dopo la loro inserzione (11).
Documentazione relativa alla affidabilità di questa tecnica a distanza di 15 anni è stata recentemente pubblicata da H. Spiekermann (37).
In Italia la tecnica ebbe uno sviluppo parallelo a quelli tedesco e francese. Nel 1977 fu pubblicato uno studio multicentrico realizzato da numerosi autori nazionali(36) e verso la fine degli anni '70 furono realizzati gli impianti ad ago in titanio e la saldatrice endorale utile ad unirli tra di loro, consentendo la realizzazione di una meso-struttura immediatamente stabile ed in grado di conferire estrema solidità alla struttura(25,26).
Gli impianti ad ago devono tutti raggiungere l'osso corticale in profondità, ottenendo di scaricare le forze originanti dalla funzione su di un tessuto che non va incontro a deformazione, ma anzi si addensa a causa della funzione a cui viene sottoposto, secondo la legge di Wolff.
F. Kaplan nel suo studio sull'osteoporosi mette in evidenza il fatto che l'osso spugnoso è quello che per primo va incontro a rarefazione nelle malattie che causano riassorbimento osseo, molto frequenti tra i nostri pazienti(17).

Un impianto cilindrico di piccolo calibro che passi a fianco del nervo alveolare andando a raggiungere l'osso corticale in profondità consente di risolvere i casi in cui l'osteoporosi rende l'osso spugnoso inaffidabile ed i casi di atrofia in cui sia necessario sfruttare al massimo la profondità ossea presente per ottenere un accettabile rapporto corona / radice. L'inserzione degli impianti a bassissima velocità consente loro di scendere nel tessuto senza offendere il nervo alveolare inferiore. Gli strumenti diagnostici oggi presenti, quali il Dental Scan (foto 6), consentono di scegliere la direzione di inserimento degli impianti, rendendo l'intervento totalmente atraumatico.

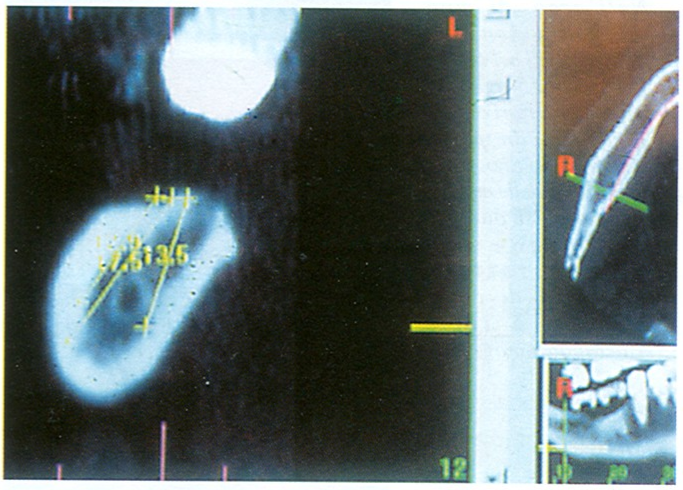

Foto 6
I casi di marcata atrofia ossea possono essere risolti scegliendo la direzione di inserimento con il Dental Scan.

Se nella normale applicazione della tecnica, valendosi solamente di una ortopantomografia, si riscontrava un 20 % di anestesie transitorie, si può prevedere una riduzione ulteriore di queste sequele post-chirurgiche con l'ausilio dei moderni mezzi diagnostici.

Il confronto deve naturalmente essere fatto con le ben più pesanti sequele post-chirurgiche che si determinano spostando il nervo alveolare o facendo un innesto osseo.
Una particolare annotazione va fatta per quanto riguarda i tempi di realizzazione di una struttura protesica su impianti ad ago. L'immediata stabilità conferita alla struttura dalla saldatura consente infatti di procedere alla protesizzazione non appena le mucose hanno ripreso il loro aspetto fisiologico dopo lo stress dell'intervento.

Aspetto protesico

Alcune considerazioni vanno fatte per quanto riguarda l'aspetto dell'emergenza dal tessuto di questa soluzione implantologica, ricco di sottosquadri (foto 7).

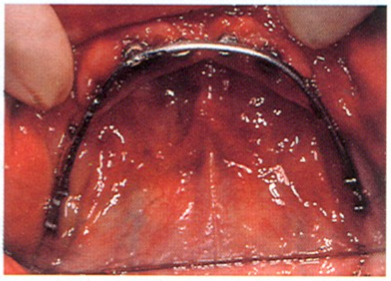

Foto 7
4 viti inserite nella regione interforaminale e 4 aghi per emiarcata inseriti nelle regioni posteriori, fortemente atrofiche. I 12 impianti sono stati uniti con una barra subito dopo l'inserzione.

Foto 8
Impianti di calibro maggiore e privi di sottosquadri consentono una realizzazione protesica di migliore qualità.

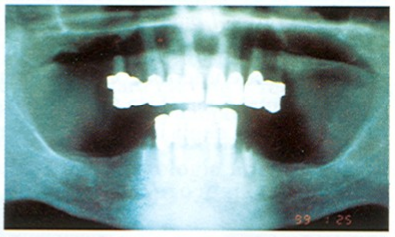

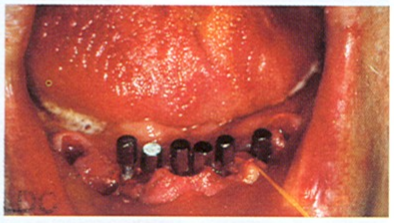

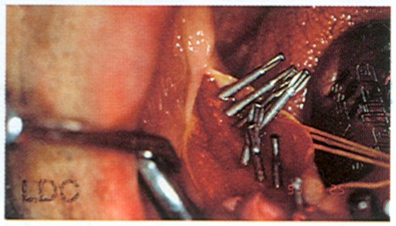

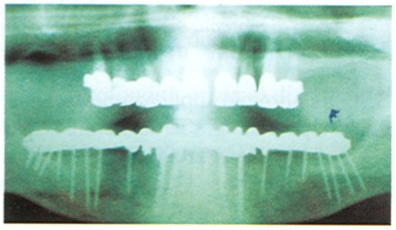

Foto 9-12
Nell'arco di una mattinata vengono inserite 6 viti nel settore frontale e 15 aghi nei settori posteriori e viene applicato un ponte provvisorio. A guarigione delle mucose avvenuta, si può già passare alla protesizzazione definitiva di cui è visibile l'ortopantomografia.

Non è lecito tuttavia fare un confronto con una soluzione protesica che implica l'impiego di impianti che nei casi di atrofia distale inferiore non possono essere utilizzati, se non nel caso in cui si pongano in atto o uno spostamento del nervo alveolare inferiore o un aumento verticale di cresta.
Il confronto va proposto con le soluzioni di impiego routinario che possiamo proporre ai nostri pazienti e non con le soluzioni di impiego straordinario.
Le soluzioni di uso routinario alternative all'impiego degli impianti ad ago sono l'overdenture vincolata ad impianti posti nella regione interforaminale e il ponte con estensioni distali, ambedue di bassa qualità funzionale, in quanto non consentono il mantenimento della dimensione verticale posteriore.
Il servizio che questo tipo di impianto rende al paziente è notevole, in quanto gli consente di risolvere in brevissimo tempo la crisi dentaria che lo affligge (foto 9-12) restituendolo immediatamente alla vita sociale.
In alcuni casi gli impianti ad ago servono anche ad evitare al paziente il coinvolgimento degli elementi adiacenti nel trattamento delle atrofie zonali (foto 13-14).

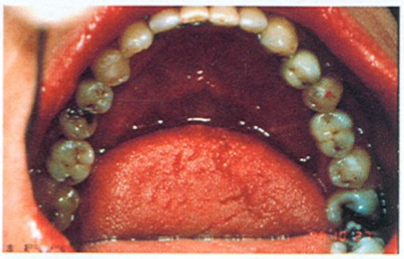

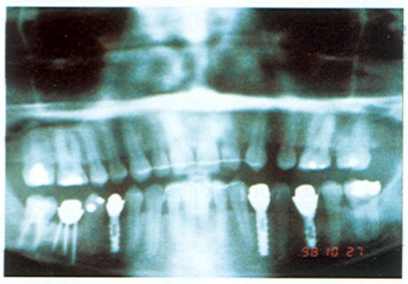

Foto 13-14
Mentre in zona 34, 36 e 44 è stato possibile inserire impianti a vite sommersa perché c'era la dimensione ossea necessaria, in zona 46 l'insufficiente profondità del tessuto ha indicato l'infissione di un tripode d'aghi, che ha evitato alla paziente il coinvolgimento degli elementi adiacenti.

Conclusione

La scelta di porre in atto un'implantologia di rapida esecuzione, minimo impegno chirurgico e capace di consentire la realizzazione di una protesi fissa, trova la sua giustificazione nel fatto che la terapia utile a risolvere la patologia del paziente deve essere selezionata secondo criteri basati sull'individuazione del giusto equilibrio tra vantaggi e svantaggi da parte del paziente.
I vantaggi sono costituiti dal fatto che si riesce nell'arco di una mattinata a rivoluzionare la situazione dentaria del paziente consentendogli di apprezzare immediatamente il cambiamento radicale delle sue condizioni, senza imporgli una protesi mobile neppure nella fase provvisoria e realizzando una struttura capace di sostituire in modo efficace i denti naturali nel sostenere i carichi funzionali a cui la protesi fissa sovrastante viene sottoposta.
Lo svantaggio di queste realizzazioni protesiche è costituito dal fatto che non hanno una risultanza estetica ed igienica paragonabile a quella di altre soluzioni protesiche, peraltro in queti casi non realizzabili. Si può tuttavia ovviare all'inconveniente igienico realizzando una protesi sciacquabile al di sotto della meso-struttura saldata (foto 15).

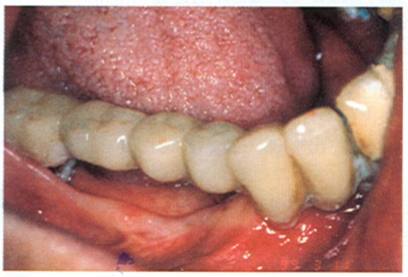

Foto 15
Fotografia eseguita 2 anni dopo la cementazione definitiva di un ponte di protesi fissa 42-47 in un caso di grave atrofia della regione 44-46. Pur non curando la paziente la pulizia come dovrebbe, il risultato igienico appare buono.

Bibliografia

1. Ackermann R.: Les Implants Aiguilles - Julien Prélat 1966

2.Apolloni M.: Atlante Pratico di Implantologia Dentale - Ermes Ed. 1989

3.Bartolucci E.G.: Atlante di Chirurgia Periimplantare - RC Edizioni Scientifiche, 1997

4.Calandriello M., Carnevale G., Ricci G.: Parodontologia - Cides Odonto Editrice, 1986

5.Carranza Fermin A. Jr.: Glickman's Parodontologia Clinica - Piccin 1990, pag. 72

6.Cochran D.L., Hermann J.S., Schenk R.K., Higginbottom F.L., Buser D.: Biologic Width around Titanium Implants. A Histometric Analysis of the implanto-gingival junction around Unloaded and Loaded Nonsubmerged Implants in the canine mandible - Journal of Periodontology N° 2/1997, pagg. 186-196

7. Dal Carlo L.: L'ottimizzazione del tessuto peri-implantare marginale in implantologia sommersa - Oralia Fixa 6/98, pagg.10-13

8.Dimonte M.: La qualità dell'osso in implantologia orale. Valutazione di metabolismo e composizione ossea con tecniche diagnostiche non invasive- Focus N°1/99,pag 9

9.Fallschussel G.K.H.: Implantologia Odontoiatrica - Scienza e Tecnica Edizioni Internazionali Milano 1986

10.Franco M, Ferronato G.: Il nervo mandibolare in odontostomatologia - Frafin s.a.s. Editore, Padova 1996 - Pagg.93-97

11.Gatti C., Chiapasco M.: Overdenture mandibolari su impianti con carico immediato - Dental Cadmos N°15/98- pagg.85-92

12. Gerber A.: Kiefergelenk und zahnokklusion - Dtsch. Zahnarztl. Z. 26(1971), 119-141

13. Harris H.L.: Effect of loss of vertical dimension on the anatomic structures of the head and neck - J.Am.Dent.A., 25:175, 1938

14.Hruska A.R.: Intraoral Welding of Pure Titanium - Quintessence International N°10/1987, pagg.683,687

15.Jankelson R.R.: Neuromuscolar Dental Diagnosis and Treatment - Ishiyaku EuroAmerica Inc., St. Luis 1990

16. Kinoshita Shiro: Atlante a colori di Parodontologia - Piccin 1987, pag. 63

17.Kaplan F.S.: Prevenzione e trattamento dell'osteoporosi - Simposi Clinici N° 7/1997, pagg.2-21

18.Kregdze M.: Un metodo per la scelta del modello miglioredi implantoprotesi attraverso l'analisi tridimensionale a elementi finiti - Quintessence International 11/1994

19.Linde Jan: Parodontologia- Edi Ermes 1984

20.Lloyd Dubrul E.: Anatomia Orale - E.E. edi ermes, Milano 1982

21.Manzoni T.: Fisiologia dell'Apparato Stomatognatico - USES Edizioni Scientifiche Firenze 1982

22.Marangelli G.: Ricostruzione del processo alveolare mediante membrana riassorbibile in poliglicolide: relazione su un caso clinico- RIS 1-3/99

23. Martinez M., Aguilar T., Barghi N., Rey R.: Prevalenge of TMJ clicking in subject with missing posterior teeth- J.Dent.Res. 63(1984), 345 (abstract N° 1568)

24. Massironi D., Battistelli A., Pascetta R.: La precisione nella restaurazione protesica - Resch Editrice 1993

25.Mondani P., Imperiali G.M., Caprioglio D., Aru G.: Impianto ad ago come soluzione protesica nelle agenesie dentali - Odontostomatologia ed Implantoprotesi N°6/1984

26.Mondani P.L., Mondani P.M.: La saldatrice elettrica intraorale di Pierluigi Mondani- Odontostomatologia e Implantoprotesi N°4/1982

27.Monson G.: Occlusion supplied to crown and bridgework - Nat. Dent. A. J., 7:399, 1920

28.Pasqualini U: Le Patologie Occlusali - Masson 1993

29.Prentiss H.J.: Preliminary report upon the temporo-mandibular articulation in the human type - Dent. Cosmos, 60:505, 1918

30.Pruin E.H.: Implantationskurs in der Odonto-Stomatologie - Quintessenz Verlag - Berlin 1974

31.Ramfjord S., Ash M.: L'occlusione - Piccin 1969

32.Rohen J.W., Yokochi C.: Anatomia Umana - Piccin 1997, pag.145

33. Sailer Hermann F., Pajarola Gion F.: Chirurgia Orale Masson 1997, pag.34

34.Schwarz-Arad D., Chaushu G.: The Ways and Wherefores of Immediate Placement of Implants into fresh Extraction Sites: a Literature Review - Journal of Periodontology N°10/1997, pagg.915-921

35. Simion M., Chierichetti V., Gionso L., Iamoni F., Maglione M.: Rigenerazione guidata della cresta ossea in relazione all'utilizzo di impianti osteointegrati - Il Dentista Moderno N°4/99

36. Società Odontologica Impianti Alloplastici: Bollettino Odonto Implantologico - Lugli, Roma 1977, pag. 177

37.Spiekermann Hubertus: Implantologia - Masson 1995

38.Summa R.: The importance of the inter-articular fibro-cartilage of the temporo-mandibular articulation - Dent Cosmos 60:512, 1918

39. Tasca G.: Implanto-Protesi, la Clinica e il Laboratorio - Rivista di Odontoiatria degli Amici di Brugg n°4 / 1997 - Masson

40.Tillmann B.: Atlante di Anatomia Odontoiatria e Medicina - RC Edizioni Scientifiche Milano 1997, pagg. 55-59

41.Treves G., Mondani P.L., Pecis A.: Nuovi criteri per il successo dell'implantoprotesi mediante infissione di aghi- Odontostomatologia e Implantoprotesi N° 5/1978

42. Ueno S., Kakudo K., Takatsu J.: The uptake of horseradish peroxidase in rat temporomandibular joint synovium following alterations in the occlusion - J.Dent.Res. 59(1980), 1516

43.Wagner Von W., Hoffmeier Th.: Klinische langzeiterfahrungen mit nadelimplantaten im zahnlosen unterkiefer - Dtsch. zahnarztl. Z. 37, 377-380 (1982)

44.Weber H.P., Buser D., Donath K.: Comparison of Healed Tissues adjacent to Submerged and Non - Submerged unloaded Titanium Dental Implants. A Histometric Study in Beagle Dogs - Clin Oral Impl Res 1996; 7: 11-19

45.Zaninari A.: Una nuona tecnica in chirurgia perimplantare- Dental Cadmos N°8/99