ACCADEMIA
ITALIANA di
STOMATOLOGIA
IMPLANTOPROTESICA

4° CONGRESSO INTERNAZIONALE

"Carico immediato – PRP e innesti ossei
Piano di trattamento per l'implantoprotesi
Insuccessi in implantologia"

18 – 19 ottobre 2002

Verona

ATTI

A.I.S.I. - Via Indipendenza, 56 - 40121 Bologna - tel. 051 4210755 - fax 051 4213987
www.aisiitalia.com - e.mail info@aisiitalia.com

14

MODULABILITÀ DEL CARICO IMMEDIATO NELLO SVILUPPO DEL PIANO TERAPEUTICO

LUCA DAL CARLO

L'implantologia emergente, che esiste in modo documentato ed attuale da circa 40 anni, è basata da sempre sul carico immediato (Fig. 1 e 2 illustrano il disegno originale della vite in titanio di Tramonte, presentata nel 1961, ed una immagine istologica dopo 13 anni di funzione).

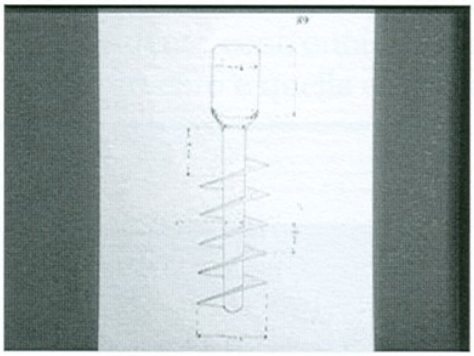



Ne consegue il fatto che vi sia una letteratura ricca sull'argomento, a cui chi si accinge oggi ad affrontare il carico immediato ha il diritto-dovere di attingere.

L'integrazione degli impianti endoossei può essere ottenuta od in stato di quiescenza od in stato di funzionalizzazione in contenzione.

Già alla fine degli anni '60 si cercavano soluzioni per unire gli impianti tra di loro con meso-strutture protesiche, come ad esempio fece in Germania Pruin, il quale presentò una tecnica che prevedeva la realizzazione di una meso-struttura in lega aurea che veniva cementata agli impianti ad ago poco tempo dopo l'intervento di posizionamento ed alla quale veniva vincolata un'overdenture. Le immagini illustrano la sinuosità di cui era provvista questa meso-struttura a cui andava ad ancorarsi l'overdenture in un caso eseguito da Pruin nel 1970 e documentato nel 1974 (Fig. 3-4). Si tratta probabilmente del primo caso al mondo documentato a distanza di tempo di carico immediato con overdenture.

In uno studio multicentrico pubblicato nel 1977 dalla Società Odontologica Impianti Alloplastici compaiono le prime elettro-saldature

* Libero professionista.

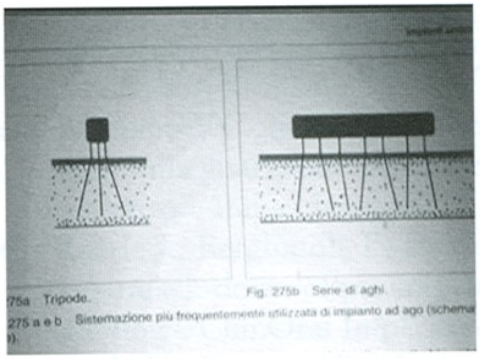

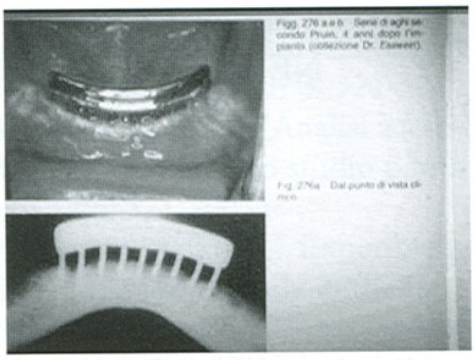

endorali, che costituiscono ancora oggi il più rapido, sicuro ed igienico mezzo di contenzione immediata degli impianti (Fig. 5-6).



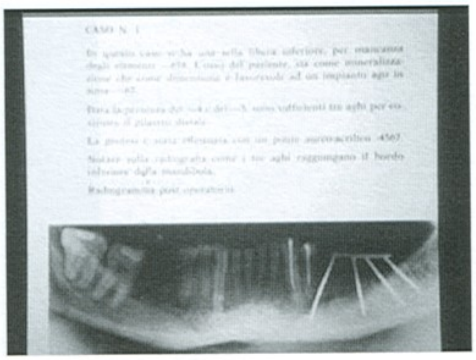

Nel 1991 l'insigne anatomo-patologo dell'Università di Amburgo Karl Donath ed il collega norvegese Johan Nyborg pubblicarono un articolo contenente i risultati dello studio istologico post-mortem effettuato nel 1990 dal Prof. Donath dopo 10 anni di funzione sulla mandibola di una paziente a cui il dott. Nyborg aveva inserito e caricato immediatamente con una protesi fissa 6 viti di Garbaccio nel 1980. L'immagine istologica consente di apprezzare l'integrazione delle spire di uno di questi impianti a 10 anni dal carico immediato (Fig. 7-9).

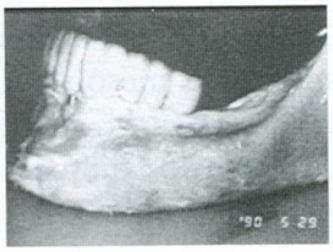

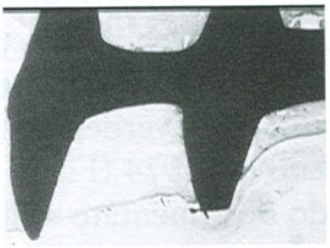

In un mio caso analogo si ripete la medesima tecnica con l'ausilio di una barra saldata a 6 viti di Garbaccio post-estrattive immediate (Fig. 10-11).

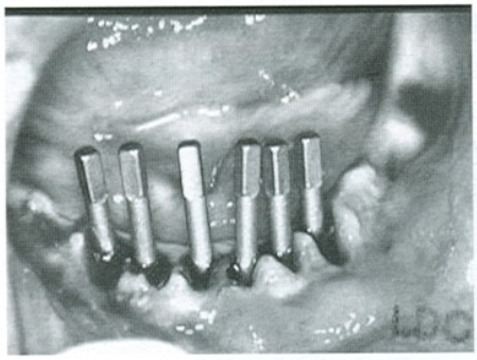

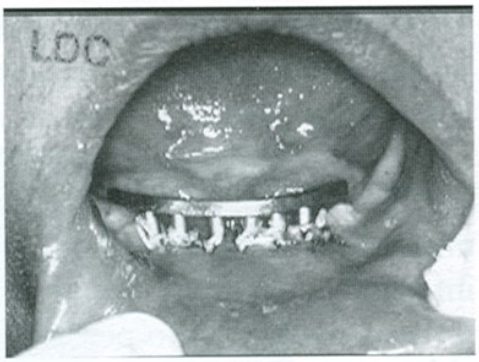

Si documenta il carico immediato con il provvisorio (Figure 12-13), l'aspetto delle mucose al momento della rimozione dei punti di sutura ed al momento della cementazione della protesi fissa definitiva (Figg.14-15), e la conferma radiografica della rigenerazione ossea dopo un anno di carico, evidente confrontando tra di loro la radiografia eseguita subito dopo l'intervento e quella eseguita oltre un anno più tardi (Fig. 16-17).

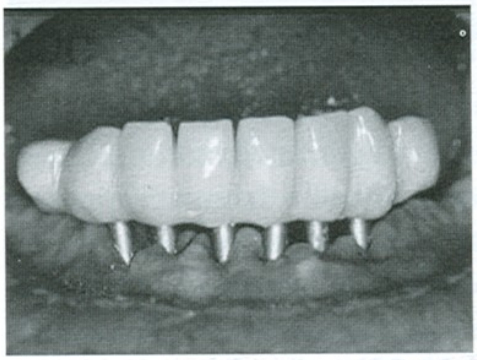

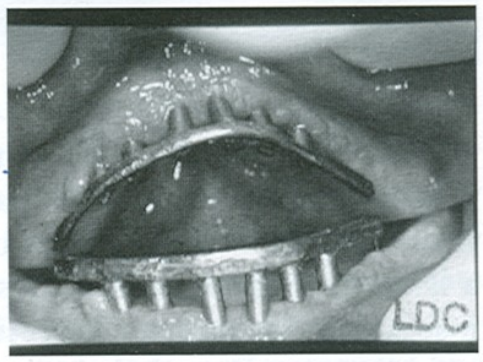

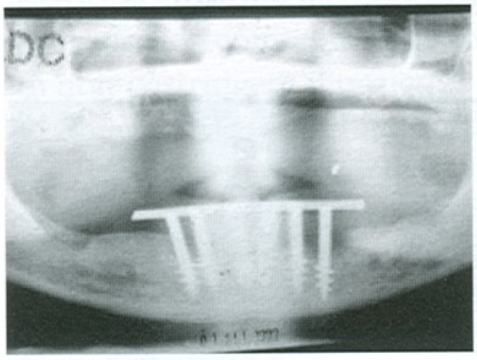

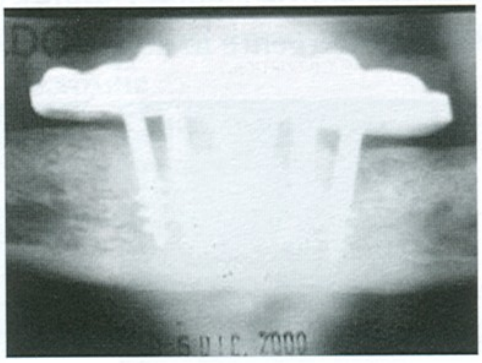

La saldatura non è obbligatorio che venga mantenuta. La si può utilizzare per consentire agli impianti di essere integrati in stato di carico funzionale per poi rimuoverla ad integrazione avvenuta.

Viene illustrato il caso di una paziente di oltre 80 anni che venne nel mio studio chiedendo che utilizzassi i suoi denti per fare una protesi fissa inferiore. Le dissi che questo non era possibile e che, per darle qualcosa di fisso, avrei dovuto per lo meno estrarle gli incisivi inferiori ed inserire al loro posto degli impianti a vite, in previsione di realizzare una protesi fissa ed una protesi scheletrata portante gli elementi posteriori.

Si lasciò convincere e potei quindi estrarre gli incisivi inferiori compromessi ed inserire 5 viti che subito saldai tra di loro con la saldatrice endorale e caricai subito con una protesi provvisoria 43-37, ancorata agli impianti ed agli elementi dentari 34 e 37 che, a dispetto della loro immagine radiografica, mantenevano una condizione di relativa fissità (Fig. 18-19).

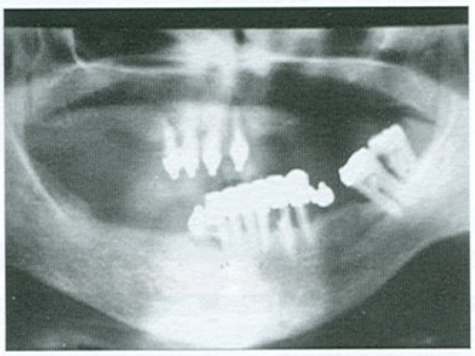

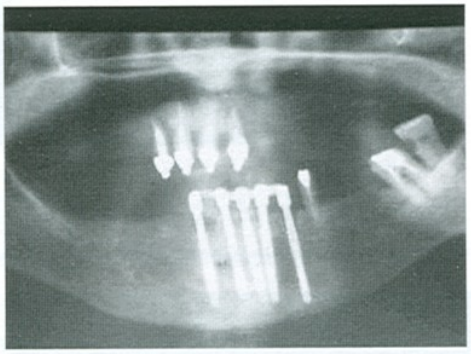

Visto l'andamento della terapia, la paziente mi consentì di completare il lavoro con il fine di riabilitare tutta l'arcata inferiore con una protesi fissa. Potei quindi aggiungere una vite sommersa in zona 36, un impianto a lama in zona 46 dove la cresta era più sottile applicando la tecnica di inserzione denominata Estensione Distale Endoossea da me di recente pubblicata su Dental Cadmos 16/2001 (Fig.20-22), ed un altro impianto a vite emergente in zona 44.

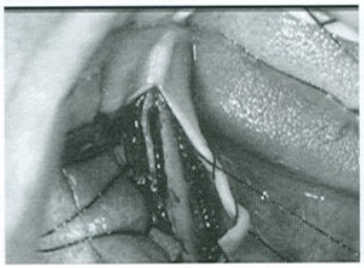

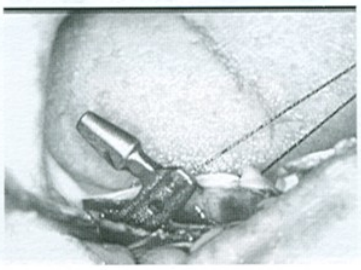

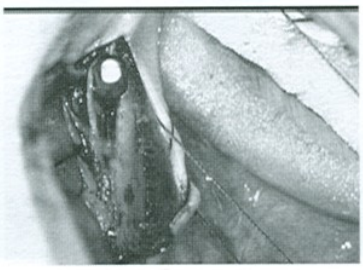

Si documenta la sutura alla fine dell'intervento e la situazione radiografica a questo punto della terapia (Fig. 23-24).

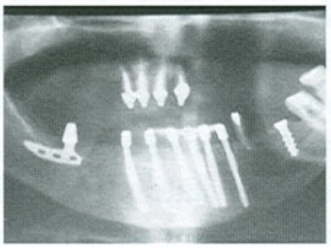

Attesa l'osteointegrazione in stato di quiete degli impianti posti nei settori distali e l'osteointegrazione in stato di carico funzionale degli impianti posti nel settore frontale, potei ricostruire l'impianto a vite sommersa, eliminare la saldatura che univa gli impianti a vite posti nell'area interforaminale, preparare i monconi singolarmente e completare il lavoro ancorando agli impianti una protesi fissa di 12 elementi (Fig. 25-26).

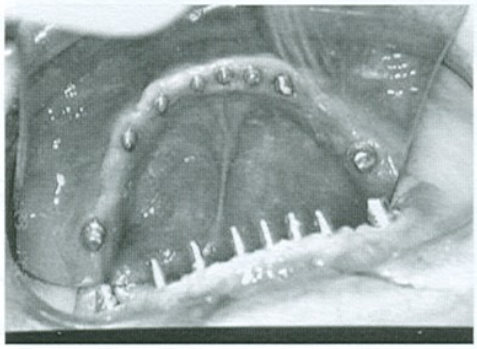

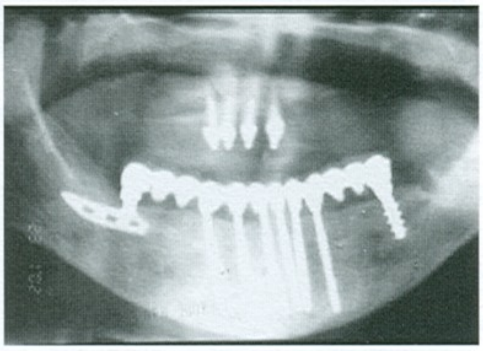

Questo tipo di pianificazione terapeutica è ampiamente documentato. Nel testo "Implantologia e Implantoprotesi" di Andrea Bianchi, direttore del Reparto di Parodontologia ed Implantologia dell'Istituto Stomatologico Italiano, pubblicato nel 1999 per i tipi della UTET, si documenta un caso esplicativo del fatto che con la tecnica che prevede l'immediata funzionalizzazione in contenzione e la successiva separazione degli impianti si raggiunge il medesimo risultato ottenibile con la tecnica che prevede l'osteointegrazione in istato di quiescenza, con il vantaggio però di non costringere il paziente a sei mesi di edentulia.

Se le condizioni di immobilità sono rispettate, l'impianto caricato immediatamente offre anche il vantaggio di indurre un reclutamento di tessuto osseo a fibre intrecciate che si appone da subito con linee traiettoriali dettate dalle forze che si scaricano nell'osso.

Non sempre tuttavia si può scegliere liberamente l'impianto che si

preferisce utilizzare.

Se, ad esempio, ci si trova ad affrontare una situazione anatomica in cui ad una buona disponibilità ossea nel settore frontale si accompagni una dimensione verticale insufficiente a consentire il posizionamento di impianti al di sopra del canale alveolare inferiore, si possono mettere 4 impianti a vite nella regione interforaminale e realizzare una barra a cui vincolare una "overdenture"(Fig. 27-28); oppure si può risolvere il caso con il carico immediato con impianti ad ago, realizzando una protesi fissa (Fig. 29-30).

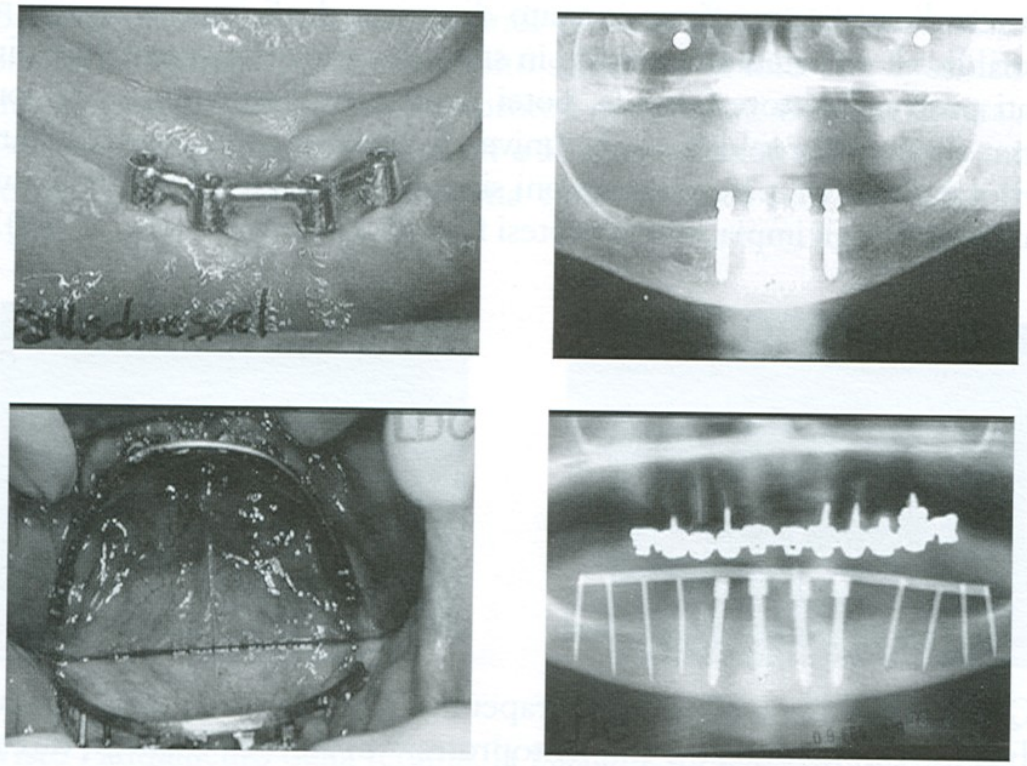

Ci si trova di fronte alla necessità di operare una scelta, tra una soluzione basata sulla selezione dell'area del cavo orale in cui gli impianti hanno la migliore predicibilità di successo e di durata nel tempo e protetta dalla letteratura e di conseguenza anche dai medici legali, ma che impone al paziente di adattarsi alla protesi rimovibile, ed una soluzione che si pone il fine di risolvere con un minor numero di compromessi e con il carico immediato l'edentulia del paziente.

La mancanza degli elementi posteriori non determina infatti solo un deficit masticatorio, a cui una protesi rimovibile può porre rimedio, ma anche una perdita di dimensione verticale a cui conseguono alterazioni patologiche a carico delle articolazioni temporo-mandibolari.

Altro equilibrio che si rompe è quello che riguarda il tono della mu-

scolatura masticatoria, la quale va incontro ad atrofia perché la deglutizione, che nella dentizione adulta è sotto il dominio dei muscoli innervati dal nervo trigemino, ritorna ad essere controllata dai muscoli facciali e circum-orali innervati dal nervo facciale, come nella deglutizione infantile.

Da non sottovalutare inoltre è la perdita di potenza che deriva al paziente dal fatto di non poter più eseguire compiutamente tutti quegli sforzi che implichino il serramento delle mascelle, mediante il quale i muscoli sopraioidei ancorano saldamente l'osso ioide alla mandibola consentendo ai muscoli sottoioidei di operare trazione su clavicola e sterno collaborando all'azione della muscolatura sottostante.

Inoltre, nel caso in cui si sia optato per una "overdenture", ci si deve aspettare il riassorbimento centripeto del tessuto osseo alveolare.

Da ultimo, un libretto sponsorizzato da alcune note industrie del settore è stato di recente pubblicato dalla SidP, Società Italiana di Parodontologia. In questo libretto si legge testualmente che "gli studi sulla soddisfazione del paziente mostrano che circa la metà dei portatori di protesi totale rimovibile si dichiara insoddisfatta, indipendentemente dalla stabilità e dalla ritenzione valutate dal dentista, mentre la quasi totalità dei portatori di protesi fissa su impianti si dichiara soddisfatta."

Si evidenzia quindi l'indicazione a prediligere la riabilitazione fissa, per motivi oggettivi e soggettivi.

Nei casi di atrofia distale inferiore per poter dotare subito il paziente di una protesi fissa è necessario ottenere il miglior rapporto radice/corona raggiungendo con gli impianti la corticale profonda e per fare questo è indispensabile utilizzare impianti sottili, in grado di passare a fianco del nervo alveolare inferiore.

Si documenta con immagini un caso clinico: la paziente aveva un'atrofia distale inferiore con altezza massima di 5 mm. al di sopra del canale alveolare inferiore.

In un caso di questo genere non esiste altro modo documentato in letteratura, per consentire al paziente di portare da subito una protesi fissa, che utilizzare impianti ad ago. Altre soluzioni implantologiche sono possibili, ma non con il carico immediato con una protesi fissa supportata da impianti posti nei settori distali.

Le immagini documentano la situazione radiografica dopo l'intervento di inserzione degli impianti, che vengono subito saldati tra di loro utilizzando la saldatrice endorale di Mondani ed una barra di titanio (Fig. 31-32) e caricati con una protesi fissa provvisoria.

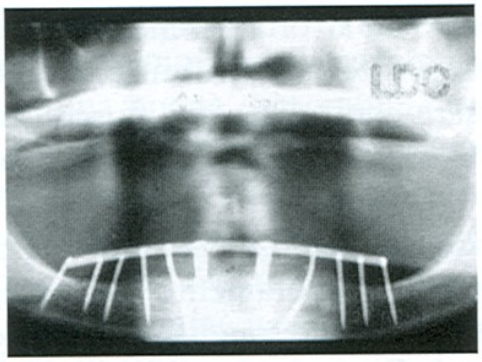

L'aspetto clinico e radiografico a distanza di 3 anni e mezzo dal carico immediato degli impianti (Fig. 33-34).

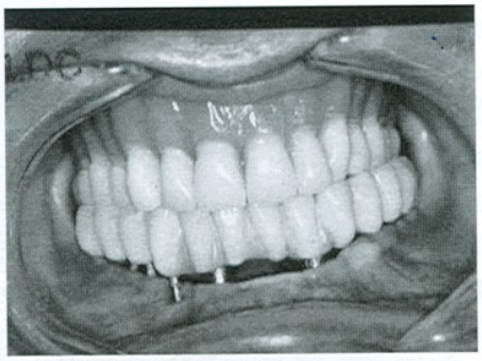

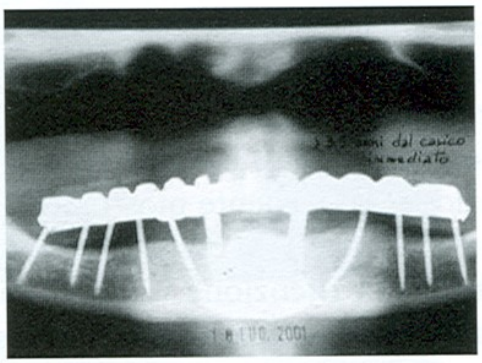

Dopo oltre 4 anni dal carico immediato degli impianti la protesi fissa che, per desiderio della paziente, era ancora fissata con cemento provvisorio, si decementò. Potei di conseguenza rimuoverla, documentare fotograficamente l'aspetto delle mucose dopo oltre 4 anni dal carico immediato (dicembre 1997-marzo 2002) e cementarla nuovamente. Nessun segno di patologia, né di deficit igienico era rilevabile (Fig.35).

Gli ausilii diagnostici oggi a nostra disposizione, quali ad esempio l'esame Dentascan, consentono di decidere con precisione la direzione di inserimento di questi impianti, particolarmente adatti ai casi di osteoporosi del settore distale inferiore (Fig. 36).

Il tessuto osseo non è in grado di distinguere, tra due impianti di forma identica ed identica tecnica chirurgica, quale sia sommerso e quale non sommerso.

L'identità di risposta tissutale nei confronti degli impianti sommersi e non sommersi fu intuita e documentata da Pasqualini con una ricerca istologica su cani pubblicata già nel 1962 (Fig. 37-38).



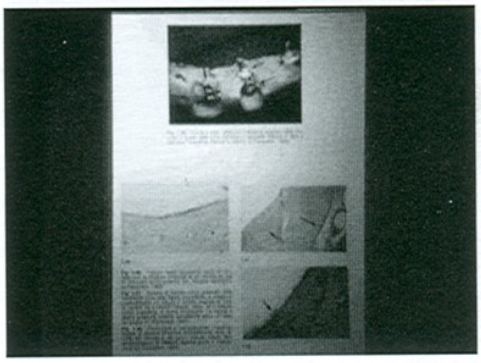

Si documenta un caso clinico in cui sono stati prima posizionati due impianti a vite sommersa in zona 46-47 ed in seguito è stata inserita una vite emergente di identica forma, post-estrattiva immediata, nell'alveolo del 44 (Fig. 39).

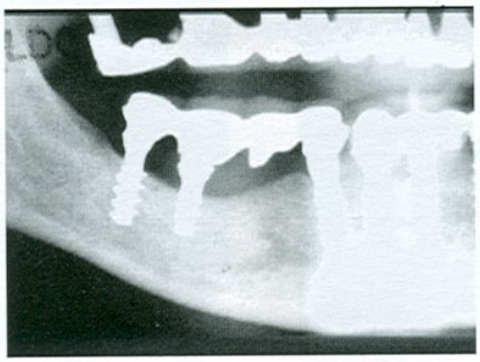

Questa vite è stata caricata immediatamente con la protesi provvisoria 44-47 assieme agli altri 2 impianti osteo-integrati in stato di quiescenza.

La protesi fissa 44-47 è quindi ancorata a due impianti osteointegrati in stato di quiescenza ed a un impianto osteointegrato in stato di carico funzionale, in una paziente il cui unico interesse è che il professionista impieghi ogni tecnica utile a migliorare la sua insostenibile situazione dentaria da come è visibile in Fig. 40-41 a come è visibile in Fig. 42-43.

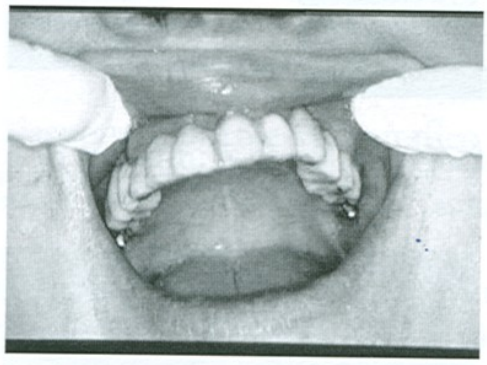

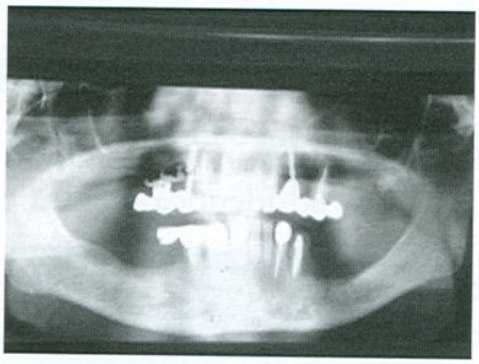

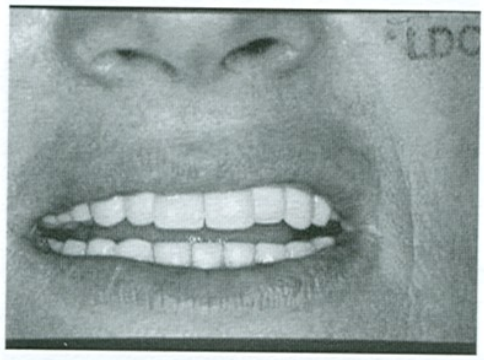

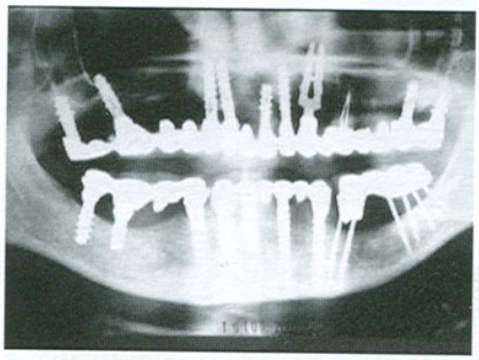

L'affermazione che "la terapia implantare non deve essere attuata nei pazienti affetti da parodontite" (N° 1/2001 di CHIRURGIA ORALE AGGIORNAMENTI) non collima con la realtà clinica.

Segue infatti la presentazione dei seguenti casi clinici:

Paziente portante l'elemento dentario 21 compromesso da parodontite cronica. Estratto il dente, vengono inseriti tre impianti ad ago. Le Fig. 44-45 documentano l'aspetto clinico e radiografico dopo 10 anni.

Paziente con due by-pass aorto-coronarici e trapianto renale, in costante terapia cortisonica. Cedetti alla sua pressante richiesta di risolvere con una protesi fissa su impianti la situazione di periodontite ormai irreversibile a carico degli elementi dentari 13 e 14 (Fig.46). Utilizzai 3

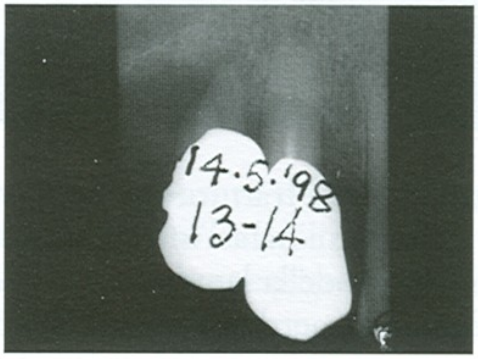

impianti a vite emergente, 2 inseriti andando a raggiungere il tessuto osseo sito apicalmente rispetto agli alveoli dei denti estratti ed uno rivolto verso il palato, in modo da offrire da subito un valido ancoraggio rispetto alle forze dislocanti. Saldati gli impianti tra di loro, li caricai subito con una protesi fissa provvisoria. Atteso il periodo utile ad ottenere l'osteointegrazione sotto carico funzionale, procedetti ad eseguire le sedute utili a completare il lavoro cementando la protesi fissa 13-14. Il confronto tra la radiografia eseguita subito dopo l'inserzione degli impianti e quella eseguita dopo un anno e 5 mesi di funzione attesta l'ottimo stato di salute del tessuto osseo attorno a questi impianti, in un paziente con trapianto di rene, in costante terapia cortisonica, al quale sono stati inseriti e caricati immediatamente tre impianti a vite emergente post-estrattivi immediati di elementi dentari parodontitici (Fig. 47-48).

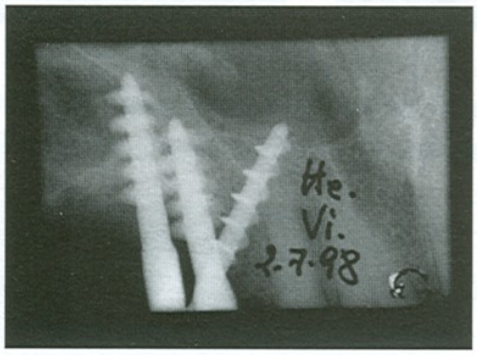

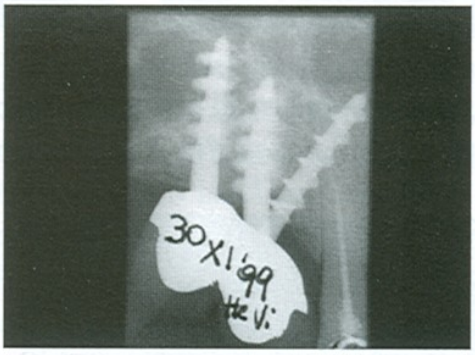

Magistrato ultraimpegnato che si presenta nel mio studio con la frattura dell'elemento dentario 44, pilastro mesiale del ponte 44-46 ancorato agli elementi dentari 44 e 45 ed all'impianto a lama 46. Esaminando con attenzione l'immagine (Fig.49), si può notare come l'ampio cratere osseo

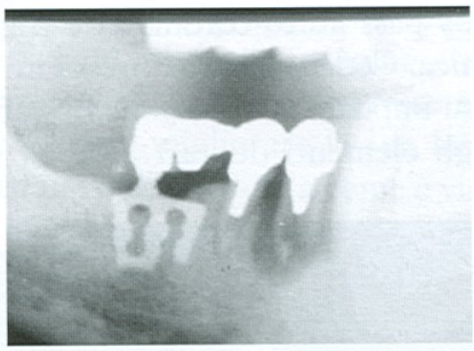

generatosi in conseguenza della frattura coinvolga ormai anche il canino adiacente e come si sia determinata l'insorgenza di una peri-implantite attorno al collo del moncone della lama, dovuta alla presenza dell'estensione mesiale secondaria alla perdita di capacità di sostegno funzionale da parte del 44. In uno studio computerizzato su elementi finiti pubblicato su Quintessence nel 1994, Kregdze ha infatti dimostrato che, nel caso in cui vi sia un'estensione, i pilastri portanti il ponte vanno incontro a torsione e trazione. Estratti il premolare ed il canino, inserii al loro posto due impianti a vite bicorticale di Garbaccio e riempii il cratere osseo con un materiale osteointegratore a base di solfato di calcio. Subito dopo la sutura saldai le viti tra di loro tra di loro e le caricai subito con un provvisorio in occlusione, sottoposto da subito alla funzione di guida canina (Fig.50-52). Il magistrato poté così tornare al lavoro la mattina stessa.

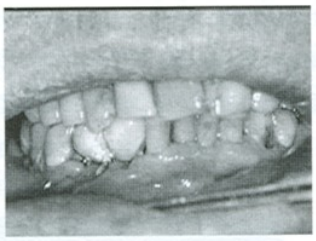

Dal confronto tra la radiografia eseguita subito dopo la fine dell'intervento e quella eseguita 7 mesi dopo subito dopo la cementazione definitiva della protesi fissa è evidente come, nonostante il gravoso carico funzionale applicato da subito all'impianto-protesi, il tessuto osseo si sia rigenerato attorno agli steli di questi impianti e la peri-implantite che interessava l'impianto a lama si sia risolta (Fig. 53-54).

Presentazione di quella che probabilmente è una novità assoluta in tema di carico immediato dei post-estrattivi. Si documenta il carico immediato in un impianto post-estrattivo immediato di un altro impianto affetto da peri-implantite. La paziente di cui si documentano le immagini si presentò alla mia osservazione con la protesi fissa 14-16 ancorata a due

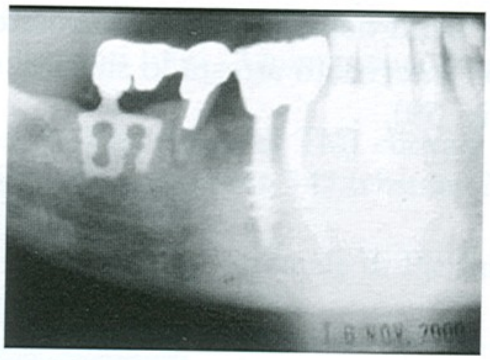

impianti a vite. Il ponte si muoveva e la mobilità le procurava dolore. Seccata per il risultato del lavoro del collega e per la spesa sostenuta, mi chiese di fare qualcosa facendole spendere poco. Eseguita una radiografia che evidenziò come l'impianto in zona 16 avesse perso in modo ormai irreversibile il rapporto di anchilosi con l'osso, procedetti a rimuovere il ponte, ad estrarre l'impianto a vite mobile (Figure 55-56), ad eseguire

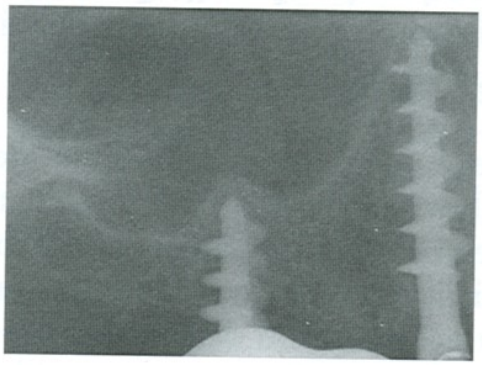

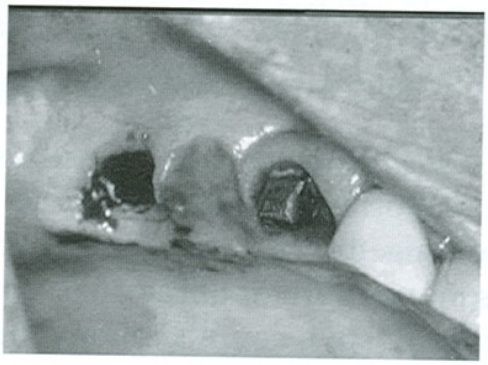

un'accurata toilette chirurgica e ad inserire nel medesimo alveolo un nuovo impianto, di calibro maggiore, andando ad ancorarlo alle pareti dell'alveolo residuo e più apicalmente forzando leggermente la corticale del seno. Finito l'intervento, ribasai e cementai definitivamente il ponte della paziente ai due impianti(Fig. 57-58)., ponte sottoposto da subito al carico dell'occlusione centrica. Era infatti in questo caso particolarmente importante non rompere l'equilibrio occlusale nell'interesse della salute

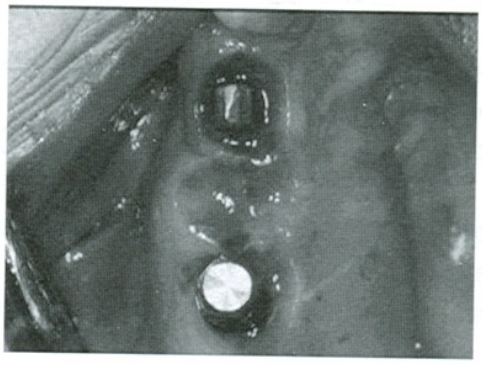

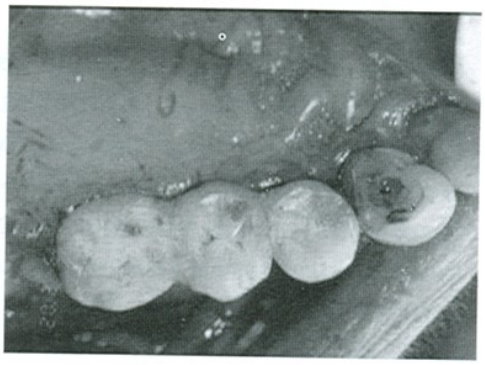

dei denti dell'emiarcata controlaterale. La radiografia eseguita 4 mesi dopo l'intervento attesta lo stato di salute del tessuto osseo peri-implantare (Fig. 59).



I dati relativi alla mia pratica personale con impianti post-estrattivi immediati caricati immediatamente, rilevati nel periodo 1995-2002, sono confortanti. 282 impianti inseriti in 128 interventi, 7 impianti persi (97,5% surv.rate). Di questi, 11 sono impianti post-estrattivi immediati di impianti, 1 impianto perso (90,9% surv.rate).

Come considerazione conclusiva, credo che il professionista non debba mai privarsi di alcun presidio affidabile per curare i propri pazienti e che il rigetto, che non esiste a carico degli impianti in titanio, non debba essere neppure applicato nei confronti di tecniche che, adeguatamente perfezionate e con il supporto degli attuali strumenti diagnostici, possono costituire il futuro terapeutico nella soluzione di una parte considerevole dei casi difficili.

BIBLIOGRAFIA:

1. Ackermann R.: Les Implants Aiguilles - Julien Prélat 1966.
2. Bianchi A.: Implantologia e Implantoprotesi - UTET 1999.
3. Dal Carlo L.: Utilità dell'implantologia emergente - The Notes 1/2001, pagg. 5-8.
4. Donath K., Nyborg J.: Esame Istologico (post-mortem) di una mandibola con sei viti bicorticali - Odontostomatologia e Implantoprotesi 8/1991.
5. Fallschussel G.K.H.: Implantologia Odontoiatrica - Scienza e Tecnica Edizioni Internazionali Milano 1986.
6. Garbaccio D.: La vite autofilettante bicorticale: principio bio-meccanico, tecnica chirurgica e risultati clinici - Dental Cadmos 6/1981.
7. Hruska A.R.: Intraoral Welding of Pure Titanium - Quintessence International N°10/1987, pagg.683,687.

8. Kregdze M.: Un metodo per la scelta del modello miglioredi implantoprotesi attraverso l'analisi tridimensionale a elementi finiti - Quintessence International 11/1994.
9. Martinez M., Aguilar T., Barghi N., Rey R.: Prevalenge of TMJ clicking in subject with missing posterior teeth- J.Dent.Res. 63(1984), 345 (abstract N° 1568).
10. Mondani P.L., Mondani P.M.: La saldatrice elettrica intraorale di Pierluigi Mondani- Odontostomatologia e Implantoprotesi N°4/1982.
11. Mondani P., Imperiali G.M., Caprioglio D., Aru G.: Impianto ad ago come soluzione protesica nelle agenesie dentali - Odontostomatologia ed Implantoprotesi N°6/1984.
12. Pasqualini U: Le Patologie Occlusali - Masson 1993.
13. Pasqualini U., Manenti P., Pasqualini M.E.: Indagine Istologica su Ago Emergente Fratturato - Implantologia Orale, Numero 2, Aprile 1999.
14. Pierazzini A.: Implantologia - UTET 1992.
15. Pruin E.H.: Implantationskurs in der Odonto-Stomatologie - Quintessenz Verlag - Berlin 1974.
16. Scialom J.: Regard neuf sur les implants. Une découverte fortuite: "Les implants aiguilles"- Inf. Dent. N° 9 – 1962.
17. Società Italiana di Parodontologia: Progetto Impianti – Firenze 2001.
18. Spiekermann Hubertus: Implantologia - Masson 1995.