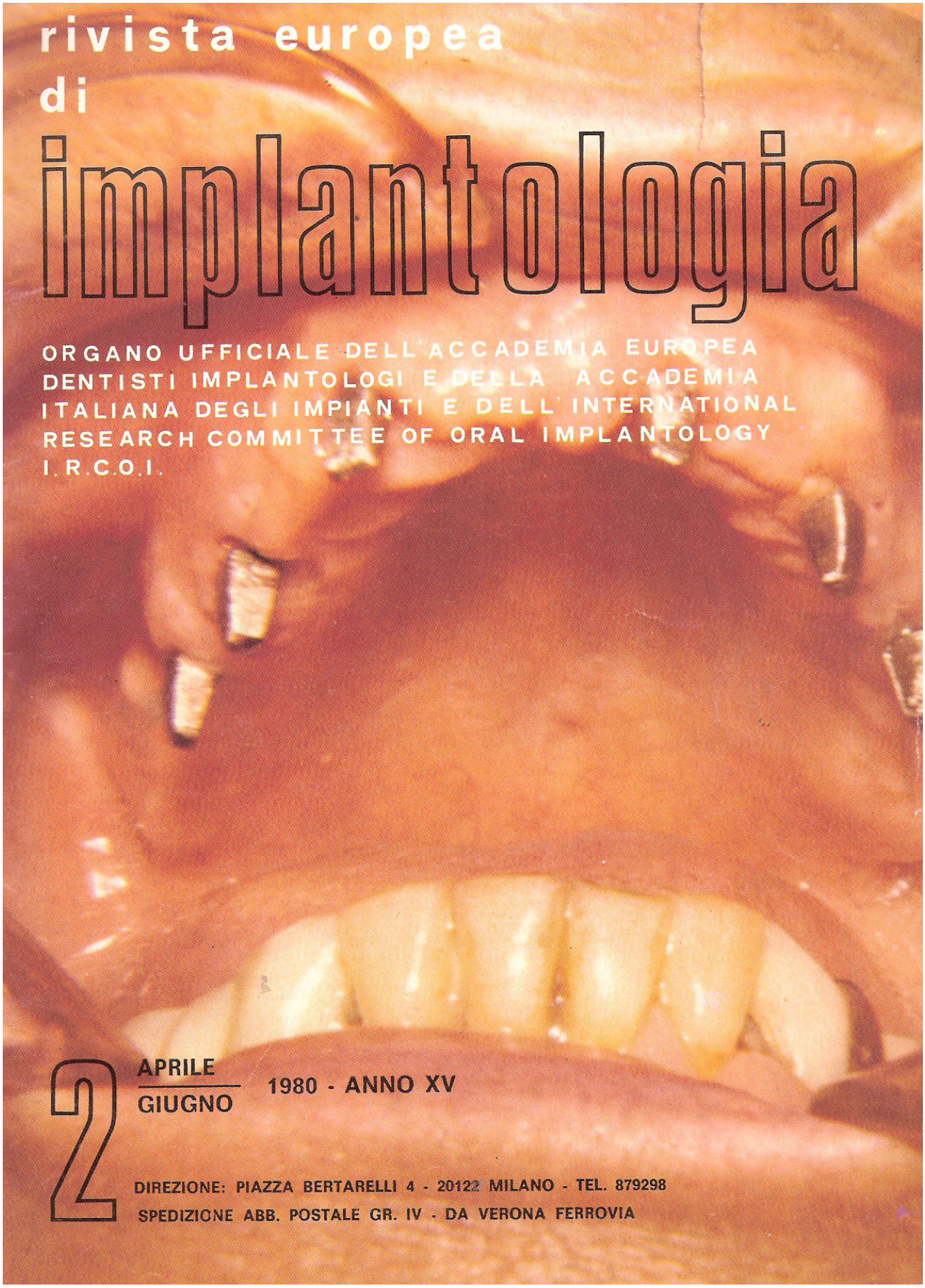

rivista europea di implantologia

ORGANO UFFICIALE DELL'ACCADEMIA EUROPEA DENTISTI IMPLANTOLOGI E DELLA ACCADEMIA ITALIANA DEGLI IMPIANTI E DELL'INTERNATIONAL RESEARCH COMMITTEE OF ORAL IMPLANTOLOGY I.R.C.O.I.

2 APRILE / GIUGNO 1980 - ANNO XV

DIREZIONE: PIAZZA BERTARELLI 4 - 20122 MILANO - TEL. 879298

SPEDIZIONE ABB. POSTALE GR. IV - DA VERONA FERROVIA

Eterotrapianti di osso in odontoiatria

di A. PIERAZZINI

Espongo brevemente una tecnica personale di eterotrapianto di osso alla quale sono giunto dalla implantologia e che uso correntemente da circa 2 anni con risultati soddisfacenti. Mi sembra che questa tecnica possa essere suscettibile di sviluppi più ampi e per questo la espongo alla attenzione dei colleghi.

Circa 4 anni fa mi trovai nella necessità, perché richiesto da un paziente, di eseguire un monoimpianto sostitutivo di un centrale superiore in assenza della parete ossea vestibolare. Eseguii l'impianto usando un transradicolare di Pasqualini-Russo, ed ovviamente ad impianto eseguito la parete alveolare vestibolare era tuttora assente. Pensai ad una ricostruzione della parete stessa ricorrendo ad un autotrapianto prelevando frammenti di osso spongioso dal p. stesso ed adattandoli alla superfice metallica dell'impianto *(Figg. 1-2)*. Dirò che date le nostre conoscenze sulla biologia dell'osso non avevo che scarse speranze che si potesse avere una neo-

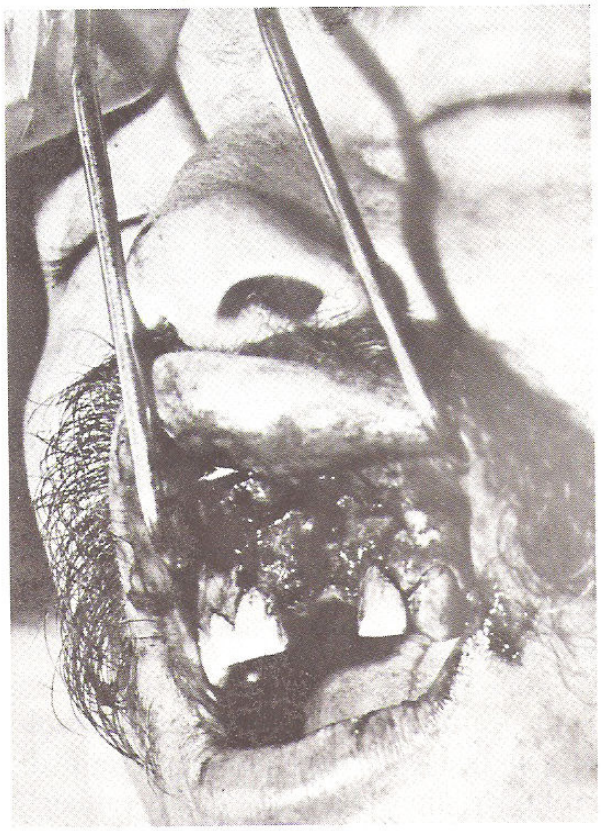

Fig. 1 - Grossa distruzione della parete ossea vestibolare secondaria a prolungato processo infiammatorio paradentitico

formazione ossea vestibolare al di sopra dell'impianto di titanio.

Tuttavia dopo un anno il P. in seguito ad un incidente stradale ebbe un traumatismo proprio sullo impianto con frattura del moncone dell'impianto stesso. Ebbi così la occasione di riaprire, sollevare un lembo e constatare che si era perfettamente riformata una parete ossea che aveva completamente inglobato l'impianto *(Fig. 3)*.

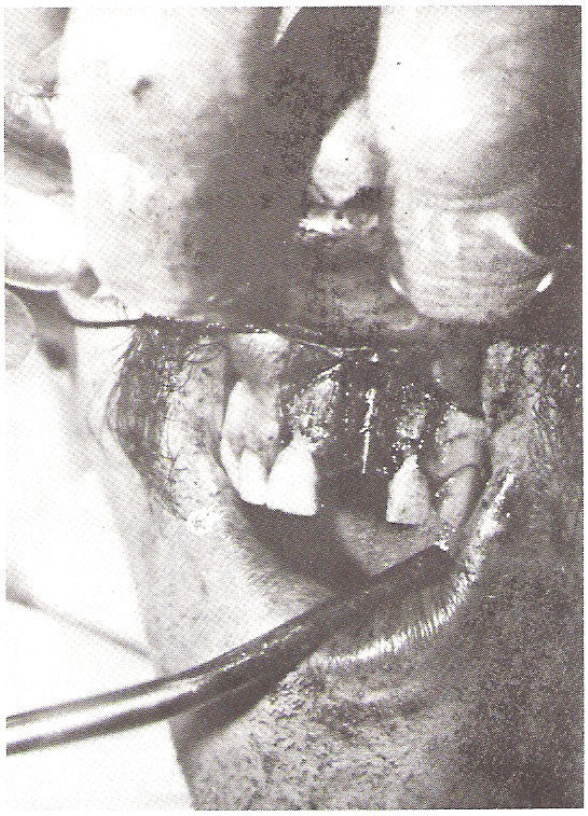

Fig. 2 - Viene adottato come terapia un impianto endosseo di Pasqualini-Russo fissato mediante bulloni alla parete alveolare posteriore. L'ampia cavità ossea viene ridotta mediante apposizione di osso spongioso del p. stesso

La frattura dell'impianto venne risolta con una saldatura intraoperatoria di un nuovo moncone mediante la saldatrice di Treves Mondani; ma non era questo il punto. Quello che mi aveva colpito era la constatazione della ottima neoformazione di tessuto osseo vitale al di sopra di una parete metallica di titanio. Pensai quindi di utilizzare questo reperto; cominciai durante i miei interventi di chirurgia orale a prelevare frammenti di osso spongioso che conservavo in attesa di utilizzarli. La tecnica di conservazione prevedeva il lavaggio in soluzione fisiologica ed antibiotica dei frammenti che successivamente venivano asciugati con carta bibula sterile, e

Fig. 3 - Controllo operatorio a seguito di incidente stradale dopo 1 anno. Si è determinata la frattura del moncone dell'impianto. Tuttavia l'impianto stesso è saldamente inglobato in tessuto osseo neoformato che copre anche la parete vestibolare dell'impianto

surgelati a —30 per 36 ore; poi venivano passati nella cella normale di un frigorifero a —5; al momento della utilizzazione venivano immersi in una soluzione antibiotica ove si scongelavano e venivano ulteriormente disinfettati.

Lo scopo del surgelamento è, secondo quanto mi risulta da ricerche su trapianti di cute, di distruggere la flora batterica presente e di diminuire il potere antigene del trapianto attraverso una denaturazione delle proteine presenti.

Ho utilizzato tale tecnica per diversi interventi; si trattava quindi di omotrapianti che davano risultati eccellenti. L'unico inconveniente rispetto alle indi-

cazioni che poi andrò esponendo era la limitata quantità di osso reperibile per il trapianto.

Mi sono documentato per vedere se era possibile disporre di maggiori quantità di osso. Mi risulta che nei paesi dell'Est ed in particolare Russia e Germania Orientale vengono eseguiti omotrapianti con osso di cadavere liofilizzato.

Data la difficoltà di poter avere a disposizione tali preparati, ho pensato che se era vero che il surgelamento aveva la facoltà di diminuire il potere antigene in osso umano, avrebbe dovuto avere la stessa capacità anche con osso di altro mammifero.

Mi sono orientato per la più facile reperibilità verso la spongiosa vertebrale di vitello che ho trattato nello stesso modo: dopo aver prelevato piccoli frammenti di spongiosa vertebrale di vitello mediante una pinza ossivora, li surgelo a —30 per 36 ore poi li conservo in frigo a —5; al momento dell'uso scongelamento in soluzione antibiotica di Rifocin (il Rifocin si fissa nell'osso e lo colora contribuendo ulteriormente alla azione germicida). I frammenti di osso spongioso trapiantato debbono essere stipati e compressi nella cavità che vanno a riempire in modo che le asperità della spongiosa si ingranino tra di loro e con la spongiosa del tessuto ospite in modo che i frammenti stessi restino fissati ed immobili. Mi servo per questo scopo di un otturatore a testa piatta. L'eterotrapianto di spongiosa vertebrale di vitello mi ha dato gli stessi risultati positivi dell'omotrapianto di osso umano.

Espongo di seguito alcuni casi trattati con controlli radiografici a distanza di tempo.

Le indicazioni in cui adopero abitualmente l'eterotrapianto di spongiosa vertebrale di vitello, che è entrato nel mio abituale armamentario terapeutico sono le seguenti:

1) Estrazioni complicate con perdita di parete alveolare o di osso. Estrazioni multiple contigue. Estrazioni di denti inclusi (Ottavi canini, quinti ecc.);

2) apicectomie;

3) ricostruzioni di pareti vestibolari riassorbite;

4) asportazione di cisti o piccole neoplasie benigne con usura dell'osso;

5) recessioni parodontali ossee di qualsiasi natura;

6) implantologia.

Sto studiando ed esperimentando una tecnica che consenta una ricostruzione di processi alveolari atrofici. Ne riferirò quando avrò potuto avere risultati stabili e positivi.

Nei casi da me sperimentati ho avuto costantemente successi. Non ho mai notato nessun inconveniente di natura infiammatoria reattiva locale su base infettiva o immunitaria.

Alcune osservazioni di natura biologica:

Evidentemente l'osso da me trapiantato è un osso conservato e morto. Ha una sua funzione di guida in quanto lungo i coaguli di sangue che infarciscono le sue trabecole migrano gli osteoblasti ed osteoclasti del tessuto ospite ed hanno la possibilità di ricostruire il tessuto osseo spongioso sostituendosi al tessuto osseo trapiantato analogamente a quanto avviene per altri tipi di trapianto.

Ho voluto segnalare ai Colleghi questa tecnica che mi sembra interessante e sarò grato a quanti dopo averla sperimentata a loro volta mi vorranno comunicare i loro risultati.

Eterotrapianto di osso bovino (spongiosa vertebrale) in alveolo subito dopo estrazione. La cavità alveolare appare stipata dai frammenti di spongiosa vertebrale bovina che sono disposti irregolarmente

Grossa recessione ossea paradontale

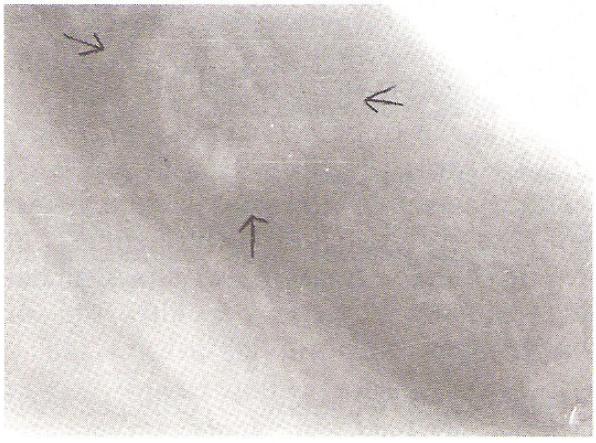

Due mesi dopo vi è già una riduzione della cavità alveolare e l'osso bovino trapiantato è chiaramente uniformato strutturalmente al tessuto ospite

La stessa dopo 15 giorni dall'eterotrapianto di osso bovino. Si nota già omogenizzazione della struttura trabecolare dell'osso trapiantato

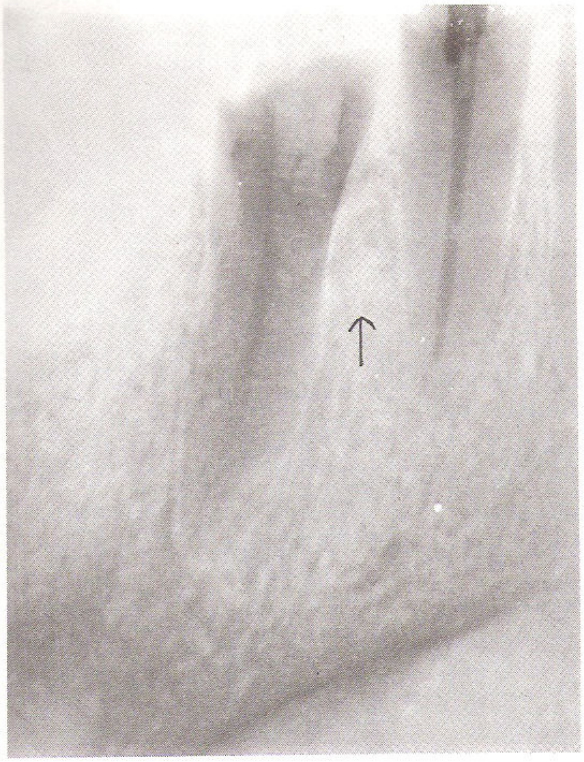

La stessa dopo 2 mesi. Ristrutturazione normale della spongiosa vestibolare

Apicectomia ed eterotrapianto immediato di osso bovino. Controllo postoperatorio

Granulomi apicali su due centrali superiori

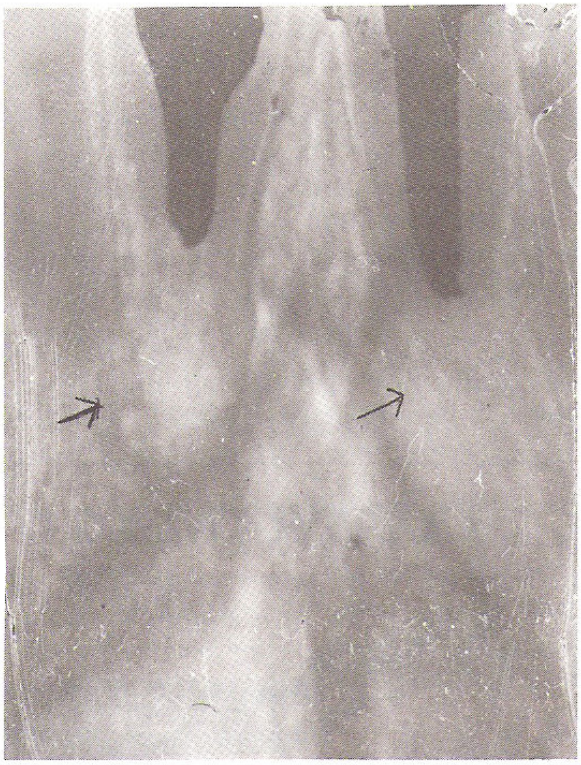

Soddisfacente ristrutturazione della spongiosa periapicale dopo intervento a distanza di 2 mesi

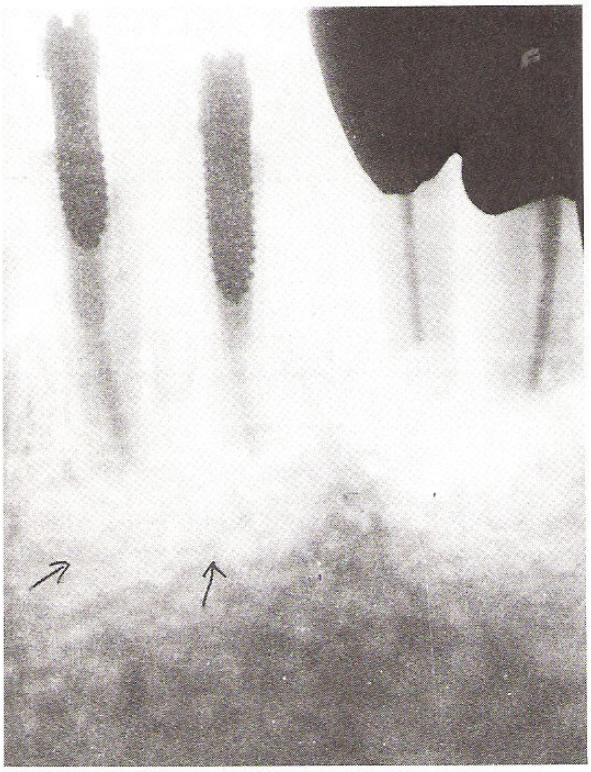

Granulomi apicali a livello di incisivi inferiori

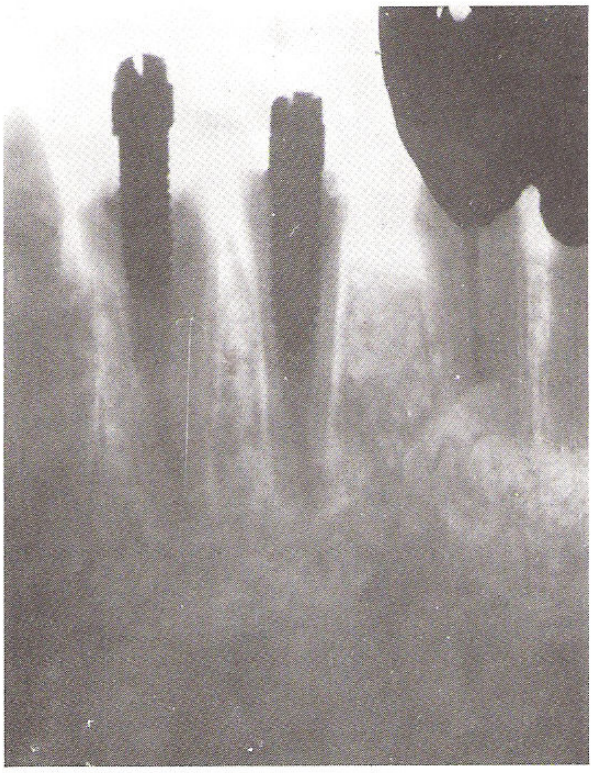

Ottima ristrutturazione trabecolare della regione periapicale a 2 mesi dall'eterotrapianto di osso bovino

Dott. A. Pierazzini - Implantologo - Radiologo - Via S. Sebastiano, 9 - Massa

CONTRANGOLO RIDUTTORE 10/1 PER DORIOT